Paratger Le Site www.lemanip.com Tout Est Gratuit

L'IRM EN PRATIQUE

ORL
Neurologie
Ostéo-articulaire
Cardiologie
Thorax
Digestif
Génito-urinaire
Imagerie de la femme
Pédiatrie
Oncologie

Lemanip.com
Lemanip.com
www.lemanip.com
www.lemanip.com

Paratger Le Site www.lemanip.com Tout Est Gratuit

L'IRM EN PRATIQUE

www.lemanip.com

Paratger Le Site

www.lemanip.com

Paratger Le Site www.lemanip.com Tout Est Gratuit

Paratger Le Site

www.lemanip.com

L'IRM est au cœur de la prise en charge des patients, c'est pourquoi nous avons souhaité qu'elle soit un des thèmes majeurs des JFR 2014.

L'implantation progressive de nouvelles IRM et leur renouvellement rendent nécessaire l'actualisation de protocoles dédiés et partagés par toutes les équipes d'imagerie pour une optimisation des examens, la mise en œuvre de diagnostics précis et de suivis thérapeutiques apportés à tous les patients.

La SFR a sollicité toutes les sociétés de radiologie d'organes pour participer à la rédaction de fiches pratiques IRM, réunies dans un Guide qui servira, au quotidien, à tous les radiologues et aux manipulateurs.

Chaque société de radiologie d'organe a désigné un expert qui a coordonné une équipe de radiologues chargée de la rédaction de fiches pratiques.

Chaque fiche comprend les objectifs de l'examen, le protocole standard ainsi que les séquences complémentaires optionnelles propres à chaque pathologie d'organe. Les résultats sont illustrés par une iconographie très complète.

Les fédérations d'imagerie oncologique, de radiologie interventionnelle et de radiologie d'urgence ont également participé à la rédaction de ces fiches pratiques.

Nous tenons à remercier très sincèrement l'ensemble des auteurs, qui fournissent aux équipes de radiologie un guide de grande qualité, comprenant plus de 70 fiches pratiques.

www.lemanip.com

Paratger Le Site www.lemanip.com Tout Est Gratuit

SOMMAIRE

ORL

Chapitre coordonné par Farida Benoudiba pour le CIREOL

IRM EN IMAGERIE ORL

EXPLORATION DES TUMEURS DE LA PAROTIDE 2-5
Frédérique Dubrulle, Sophie Espinoza et Philippe Halimi

EXPLORATION DE LA CAVITÉ ORALE ET DE L'OROPHARYNX 6-7
François Bidault et Jean Rousset

EXPLORATION DU NASOPHARYNX 8-9
François Bidault et Jean Rousset

EXPLORATION DU CHOLESTÉATOME 10-11
Jean-François Matern et Raphaëlle Souillard-Scemama

EXPLORATION DES CAVITÉS NASO-SINUSIENNES 12-15
Jean-Claude Ferrié

IRM EN IMAGERIE ORBITAIRE

EXPLORATION D'UNE ORBITOPATHIE DYSIMMUNITAIRE (MALADIE DE BASEDOW) 16-17
Françoise Héran

EXPLORATION D'UNE MASSE ORBITAIRE 18-21
Françoise Héran

SUSPICION DE MÉLANOME CHOROÏDIEN 22-23
Christophe Habas

NEUROLOGIE

Chapitre coordonné par Nicolas Menjot de Champfleur pour la SFNR

IRM EN IMAGERIE NEUROLOGIQUE

EXPLORATION D'UNE SCLÉROSE EN PLAQUES 24-25
Damien Galanaud

EXPLORATION À DISTANCE D'UN TRAUMATISME CRÂNIEN 26-27
Damien Galanaud

EXPLORATION D'UN ACCIDENT VASCULAIRE CÉRÉBRAL ISCHÉMIQUE CONSTITUÉ 28-29
Vincent Costalat, Nicolas Menjot de Champfleur

EXPLORATION D'UN HÉMATOME INTRACÉRÉBRAL 30-31
Omer Eker

EXPLORATION DES LOGES CAVERNEUSES 32-33
Omer Eker

EXPLORATION D'UNE DÉMENCE / D'UN TROUBLE COGNITIF 34-35
Nicolas Menjot de Champfleur, Sophie Menjot de Champfleur, Cyril Dargazanli, Nicolas Leboucq, Alain Bonafé

www.lemanip.com

Paratger Le Site www.lemanip.com Tout Est Gratuit

EXPLORATION D'UNE ÉPILEPSIE 36-37
Nicolas Menjot de Champfleur, Sophie Menjot de Champfleur, Nicolas Leboucq, Vincent Costalat et Alain Bonafé

EXPLORATION D'UNE TUMEUR CÉRÉBRALE 38-41
Cyril Dargazanli, Nicolas Menjot de Champfleur, Sophie Menjot de Champfleur, Alain Bonafé

EXPLORATION D'UNE THROMBOPHLÉBITE CÉRÉBRALE 42-43
Myriam Edjlali, Raphaëlle Souillard-Scemama, Olivier Naggara et Catherine Oppenheim

EXPLORATION D'UNE CÉPHALÉE 44-45
Myriam Edjlali, Laurence Legrand, Olivier Naggara et Catherine Oppenheim

ANGIO-IRM CAROTIDIENNE 46-47
Myriam Edjlali, Denis Trystram, Christine Rodriguez-Régent, Olivier Naggara et Catherine Oppenheim

ANGIO-IRM INTRACRÂNIENNE 3D TOF 48-49
Myriam Edjlali, Christine Rodriguez-Régent, Denis Trystram, Olivier Naggara et Catherine Oppenheim

OSTÉO-ARTICULAIRE

Chapitre coordonné par Jean-Baptiste Pialat pour la SIMS

IRM EN IMAGERIE OSTÉO-ARTICULAIRE

EXPLORATION D'UNE LÉSION MUSCULAIRE TRAUMATIQUE 50-51
Jérôme Renoux, Guillaume Mercy et Jean-Louis Brasseur

EXPLORATION DU RACHIS INFLAMMATOIRE (SPONDYLOARTHROPATHIES AXIALES) 52-53
Antoine Feydy

EXPLORATION DU RACHIS TUMORAL 54-55
Valérie Bousson et Elodie Sibileau

EXPLORATION DE LA COLONNE VERTÉBRALE DÉGÉNÉRATIVE 56-57
Guillaume Bierry et Nicolas Theumann

EXPLORATION DU COUDE 58-59
Raphaël Campagna et Fabrice Thevenin

EXPLORATION DES MAINS DANS LE CADRE D'UNE POLYARTHRITE RHUMATOÏDE (PR) 60-61
Henri Guérini

EXPLORATION DE LA HANCHE 62-63
Raphaël Guillin et Valérie Vuillemin

ARTHRO-IRM DE LA HANCHE 64-65
Raphaël Guillin et Valérie Vuillemin

www.lemanip.com

Partager Le Site www.lemanip.com Tout Est Gratuit

SOMMAIRE

EXPLORATION DU GENOU 66-67
Bruno Vande Berg et Patrick Omoumi

EXPLORATION DES PATHOLOGIES MÉCANIQUES DE LA CHEVILLE 68-69
Jean-Baptiste Pialat et Olivier Fantino

EXPLORATION DE L'AVANT-PIED DANS LE CADRE D'UNE MÉTATARSALGIE 70-71
Xavier Demondion, Michel Cohen et Guillaume Lefebvre

CARDIOLOGIE

Chapitre coordonné par Olivier Vignaux pour la SFICV

IRM EN IMAGERIE CARDIO-VASCULAIRE

EXPLORATION D'UNE CARDIOPATHIE ISCHÉMIQUE 72-73
Jean-Nicolas Dacher

IRM DES CARDIOMYOPATHIES NON-ISCHÉMIQUES

EXPLORATION D'UNE DYSPLASIE ARYTHMOGÈNE DU VENTRICULE DROIT (DAVD) 74-75
Béatrice Daoud, Marine Lataud et Olivier Vignaux

EXPLORATION D'UNE MYOCARDITE 76-77
Béatrice Daoud, Marine Lataud et Olivier Vignaux

EXPLORATION D'UNE CARDIOPATHIE HYPERTROPHIQUE PRIMITIVE 78-79
Béatrice Daoud, Marine Lataud et Olivier Vignaux

EXPLORATION DES CARDIOMYOPATHIES INFILTRATIVES 80-81
Béatrice Daoud, Marine Lataud et Olivier Vignaux

IRM EN IMAGERIE DES VAISSEAUX

VALVES ET PÉRICARDE 82-83
Jean-François Deux, François Legou, Julie Mayer, Alain Rahmouni

THORAX

Chapitre coordonné par Jean-Yves Gaubert pour la SIT

IRM EN IMAGERIE THORACIQUE

EXPLORATION D'UN SYNDROME DE MASSE DE LA LOGE THYMIQUE 84-85
Alice Leforestier, Jean-Marie Caporossi, Guillaume Louis, Christophe Doddoli et Jean-Yves Gaubert

BILAN D'EXTIRPABILITÉ CHIRURGICALE DES TUMEURS THORACIQUES 86-87
Jean Izaaryene, Antonin Flavian, Alexis Jacquier, Pascal Thomas et Jean-Yves Gaubert

www.lemanip.com

Paratger Le Site www.lemanip.com Tout Est Gratuit

DIGESTIF

Chapitre coordonné par Jean-Pierre Tasu pour la SIAD

IRM EN IMAGERIE DIGESTIVE

URGENCE ABDOMINALE 88-89
Lucie Corno, Isabelle Boulay-Coletta, Marc Zins

DÉTECTION ET CARACTÉRISATION D'UNE LÉSION FOCALE HÉPATIQUE 90-93
Matthieu Lagadec, Maxime Ronot et Valérie Vilgrain

QUANTIFICATION D'UNE SURCHARGE HÉPATIQUE 94-95
Yves Gandon

EXPLORATION D'UNE TUMEUR DU RECTUM 96-97
Christine Hoeffel

EXPLORATION D'UN CANCER DU CANAL ANAL 98-99
Clément de Vecchi, Edith Koning et Céline Savoye-Collet

IRM AVEC CPIRM

EXPLORATION DU PANCRÉAS 100-101
Marie-Pierre Vullierme

GÉNITO-URINAIRE

Chapitre coordonné par Olivier Rouvière et Catherine Roy pour la SIGU

IRM EN IMAGERIE GÉNITO-URINAIRE

EXPLORATION DU REIN 102-105
Nicolas Grenier, François Cornelis et Olivier Hélénon

IRM MULTIPARAMÉTRIQUE DE LA PROSTATE 106-107
Olivier Rouvière

URO-**IRM**

IRM DE L'APPAREIL URINAIRE AVEC ÉTUDE DE LA VOIE EXCRÉTRICE 108-111
Laurent Lemaître

IMAGERIE DE LA FEMME

Chapitre coordonné par Cédric de Bazelaire pour la SIFEM

IRM EN IMAGERIE DU PELVIS FÉMININ

CARACTÉRISATION D'UNE MASSE PELVIENNE 112-113
Aurélie Jalaguier-Coudray, Isabelle Thomassin-Naggara, Édouard Poncelet, Marc Bazot

www.lemanip.com

Paratger Le Site www.lemanip.com Tout Est Gratuit

SOMMAIRE

EXPLORATION D'UNE ENDOMÉTRIOSE PELVIENNE 114-115
Aurélie Jalaguier-Coudray, Isabelle Thomassin-Naggara, Édouard Poncelet, Marc Bazot

EXPLORATION D'UN CANCER OVARIEN 116-117
Aurélie Jalaguier-Coudray, Isabelle Thomassin-Naggara, Édouard Poncelet, Marc Bazot

IRM EN GYNÉCOLOGIE

CANCER DE L'ENDOMÈTRE 118-119
Corinne Balleyguier

CANCER DU COL UTÉRIN 120-121
Corinne Balleyguier

MALFORMATIONS UTÉRINES 122-123
Corinne Balleyguier

IRM EN IMAGERIE DU SEIN

EXPLORATION DU SEIN : DIAGNOSTIC, DÉPISTAGE ET SUIVI 124-127
Cédric de Bazelaire, Constance de Margerie, Marcela Albiter et Eric de Kerviler

EXPLORATION DES PROTHÈSES MAMMAIRES 128-129
Cédric de Bazelaire, Constance de Margerie, Marcela Albiter et Eric de Kerviler

GALACTO-IRM 130-131
Cédric de Bazelaire, Constance de Margerie, Marcela Albiter et Eric de Kerviler

EXPLORATION DU CLIP 132-133
Cédric de Bazelaire, Constance de Margerie, Marcela Albiter et Eric de Kerviler

BIOPSIE SOUS IRM 134-135
Cédric de Bazelaire, Constance de Margerie, Marcela Albiter et Eric de Kerviler

PÉDIATRIE

Chapitre coordonné par Marianne Alison pour la SFIPP

IRM CÉRÉBRALE EN IMAGERIE PÉDIATRIQUE

EXPLORATION DE CÉPHALÉES 136-137
Nathalie Boddaert

www.lemanip.com

Paratger Le Site www.lemanip.com Tout Est Gratuit

EXPLORATION D'UNE MACROCRÂNIE 138-139
Nathalie Boddaert

EXPLORATION D'UNE ÉPILEPSIE 140-141
Nathalie Boddaert

URO-**IRM** EN IMAGERIE PÉDIATRIQUE

EXPLORATION D'UNE DILATATION DES VOIES URINAIRES 142-143
Kathia Chaumoitre

ENTÉRO-**IRM** EN IMAGERIE PÉDIATRIQUE

EXPLORATION D'UNE MALADIE INFLAMMATOIRE CHRONIQUE INTESTINALE (MICI) 144-145
Kathia Chaumoitre

IRM OSTÉO-ARTICULAIRE EN IMAGERIE PÉDIATRIQUE

EXPLORATION D'UNE BOITERIE CHRONIQUE 146-147
Christiane Baunin et Julie Vial

EXPLORATION D'UN MEMBRE POUR SUSPICION D'INFECTION OSTÉO-ARTICULAIRE 148-149
Christiane Baunin et Julie Vial

EXPLORATION D'UN MEMBRE POUR SUSPICION DE TUMEUR OSSEUSE MALIGNE 150-151
Christiane Baunin et Julie Vial

EXPLORATION D'UNE OSTÉOCHONDRITE PRIMITIVE DE HANCHE 152-153
Christiane Baunin et Julie Vial

ONCOLOGIE

Chapitre coordonné par Frank Boudghene pour la FIC

IRM DE DIFFUSION CORPS ENTIER

EXPLORATION D'UN MYÉLOME 154-155
Eric de Kerviler, Constance de Margerie-Mellon et Cédric de Bazelaire

IRM DE DIFFUSION

APPLICATION EN NEURO-ONCOLOGIE 156-157
Denis Ducreux

IRM DE PERFUSION

APPLICATION EN ONCOLOGIE 158-159
Charles-André Cuénod, Laure Fournier, Samy Ammari, François Bidault, Nathalie Lassau

www.lemanip.com

Paratger Le Site www.lemanip.com Tout Est Gratuit

OBJECTIFS

L'IRM des parotides sera systématique devant toute suspicion clinique de tumeur de la glande parotide. Le but est de faire la différence entre tumeur bénigne et tumeur maligne mais également dans les tumeurs bénignes de différencier les adénomes pléomorphes, toujours chirurgicaux, des tumeurs de Warthin (cystadénolymphomes) qui ne sont pas systématiquement opérées.

PROTOCOLE

L'IRM comprendra :

▸ DES SÉQUENCES MORPHOLOGIQUES

- Séquences classiques sur la parotide
  - TSE T2 axial et coronal (avec au moins une séquence en **T2 sans saturation de la graisse** car, avec saturation de la graisse, les tumeurs présentent presque toutes un hypersignal T2).
  - SE T1 sans injection puis après injection et saturation de la graisse.

▸ DES SÉQUENCES FONCTIONNELLES

- Séquence de diffusion avec calcul du coefficient ADC (prendre la zone d'intérêt dans une région non kystique, non hémorragique, se rehaussant après injection).
- Séquence de perfusion tumorale (DCE - MRI), séquence 3D FFE de 7 à 10 s répétée pendant 5 mn, pour étude du pic de rehaussement (Tpeak) et du lavage (Washout).

▸ UNE SEQUENCE GANGLIONNAIRE SUR LE COU

RÉSULTATS

L'IRM permettra de préciser :

- La localisation de la tumeur : lobe superficiel et/ou profond.
- Le caractère bien ou mal limité.
- L'infiltration de la graisse adjacente ou des espaces adjacents.
- Le caractère morphologique de la tumeur avec son signal en T1 et T2.
- L'aspect plurilobulé ou non.
- La présence d'infiltration périnerveuse (le long du nerf facial ou du nerf mandibulaire).
- La présence d'adénopathies.
- Le calcul du coefficient ADC.
- Le type de prise de contraste sur la séquence de perfusion. Trois types de courbes de rehaussement sont distingués dans les tumeurs solides de la parotide :

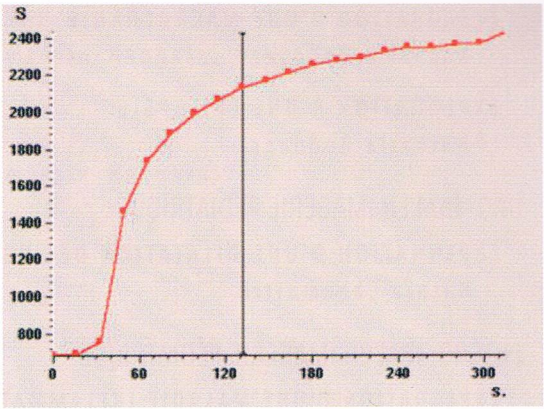

Type A. Pic retardé avec rehaussement progressif sans lavage, ce type de courbe est retrouvé dans la majorité des adénomes pléomorphes.

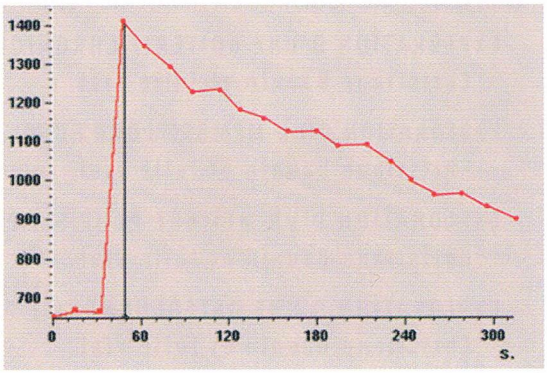

Type B. Pic précoce vers 60 s et lavage rapide > à 30 % correspondant aux cystadénolymphomes (très spécifique).

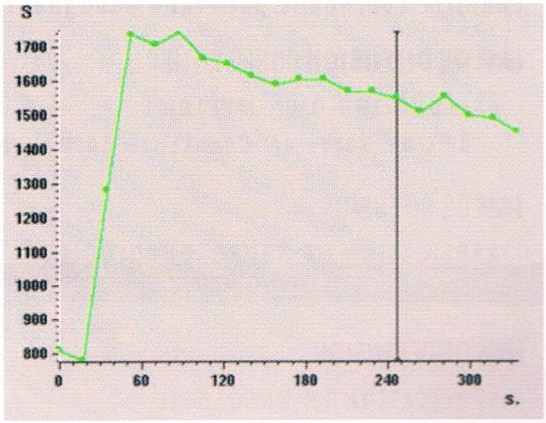

Type C. Pic précoce et lavage faible < à 30 % correspondant plutôt aux tumeurs malignes.

www.lemanip.com

Paratger Le Site www.lemanip.com Tout Est Gratuit

Tumeur maligne

- Une tumeur maligne (20 % des tumeurs parotidiennes) présente un ou plusieurs de ces signes :
  - Un aspect **mal limité** (le caractère bien limité d'une lésion ne doit pas faire exclure la malignité).
  - Une **infiltration de la graisse** ou des espaces adjacents.
  - Une infiltration périnerveuse (en particulier dans certains types histologiques), bien détectée sur les séries après injection de gadolinium et avec saturation de la graisse.
  - Un **hyposignal T2**.
  - Un **coefficient ADC bas < 1,2**.
  - Une prise de contraste précoce avec un pic de rehaussement vers 60 s et un lavage faible de **type C**.
  - Des adénopathies associées.

Tumeur bénigne

- Une tumeur bénigne (80 % des tumeurs parotidiennes) présente typiquement :
  - Un aspect bien limité.
  - Une absence d'infiltration de la graisse ou des espaces adjacents.
  - Une absence d'adénopathie cervicale.

  Deux types de tumeurs bénignes sont les plus fréquentes au niveau de la parotide :

  - **L'adénome pléomorphe** :
    - Représente 80 % des tumeurs bénignes.
    - Anciennement dénommé tumeur mixte du fait de ses composantes épithéliales, myoépithéliales et mésenchymateuses, il est entouré d'une pseudocapsule.
    - Il présente un risque de récidive si l'ablation n'est pas complète et peut exceptionnellement se transformer en tumeur maligne.

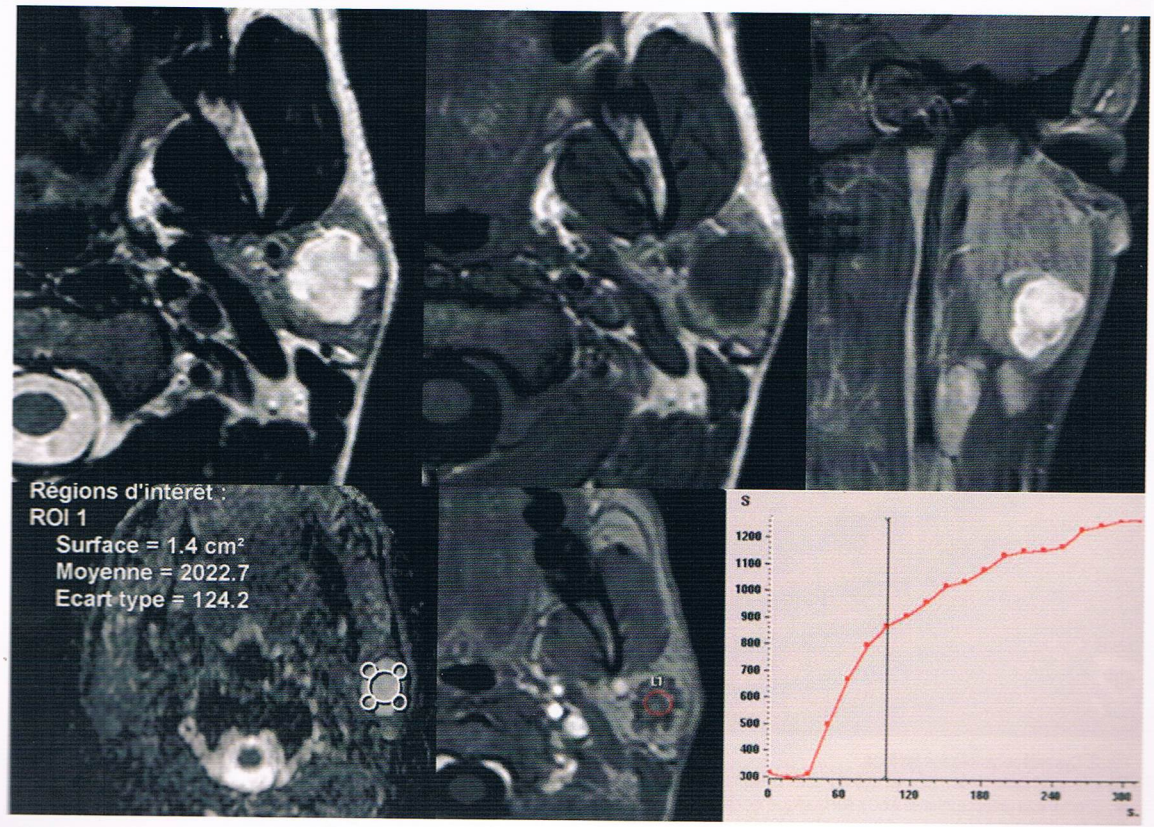

Fig. 1. Adénome pléomorphe aspect typique.
Rangée supérieure : tumeur bien limitée plurilobulée du lobe superficiel de la parotide gauche, en hypersignal T2 franc sur la séquence axiale TSE T2 sans Fat Sat, en hyposignal T1 avant injection, prise de contraste importante sur la séquence coronale SE T1 Fat Sat après injection.
Rangée inférieure : carte ADC avec coefficient ADC élevé à 2,02 - ROI positionné en intratumoral sur la séquence de perfusion montrant une courbe de type A (prise de contraste progressive, avec un plateau, sans lavage).

www.lemanip.com

→ EXPLORATION D'UN MYÉLOME (suite)

Paratger Le Site www.lemanip.com Tout Est Gratuit

Son aspect IRM est le plus souvent caractéristique (Fig. 1) :
- Aspect bien limité souvent **plurilobulé** en **hypersignal T2 franc**, en hyposignal T1.
- Sur la séquence de perfusion : prise de contraste progressive et plateau sans lavage, courbe de **type A**.
- La prise de contraste est le plus souvent intense tardivement.
- Le coefficient **ADC est élevé > 1,2** (le plus souvent nettement > 1,4).
- Les tumeurs de plus grande taille peuvent être plus hétérogènes en T2 et en T1 après injection.

• **Le cystadénolymphome (tumeur de Warthin)** représente 15 à 20 % des tumeurs bénignes.
- 3H / 1F, vers 60 ans (*ne pas évoquer le diagnostic avant 40 ans*), 90 % fumeurs.
- Le plus souvent au niveau du lobe superficiel au **pôle inférieur**.
- Dans 15 à 20 % des cas, il peut être bilatéral (très évocateur).
- Croissance lente, dégénérescence exceptionnelle.

En IRM (Fig. 2) :
- Tumeur **bien limitée** en **hyposignal T2**, en **hyposignal T1** (avec parfois des hypersignaux T1 au sein de la tumeur dus aux fréquents remaniements hémorragiques).
- Aspect typique sur la séquence de perfusion : courbe de **type B** (prise de contraste fugace, pic vers 60 s, lavage rapide et intense très largement supérieur à 30 %).
- Coefficient **ADC très bas**, souvent nettement ≤ **1** du fait d'une cellularité élevée (double couche de cellules lymphoïdes et oncocytaires).
- Sur les séquences après injection, la tumeur apparaît faiblement rehaussée, avec une possible prise de contraste plus importante en couronne.

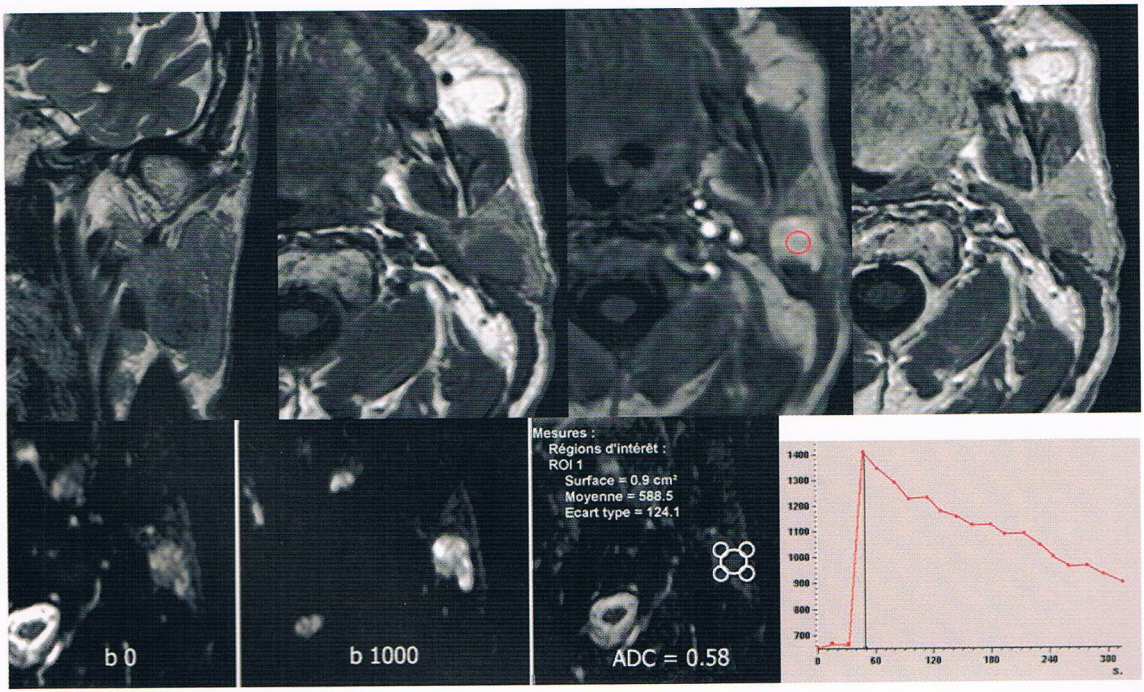

Fig. 2. Cystadénolymphome typique.
Rangée supérieure : lésion bien limitée du pôle inférieur de la parotide gauche en hyposignal T2 sur la séquence coronale sans Fat Sat – en hyposignal T1 – pic de contraste précoce intense à 60 s sur la séquence de perfusion – faiblement rehaussée avec aspect en couronne sur la séquence SE T1 à plus de 5 mn.
Rangée inférieure : séquence de diffusion b0 – b1000 – carte ADC avec coef. ADC bas = 0,588 – courbe de perfusion de type B.

www.lemanip.com

Paratger Le Site www.lemanip.com Tout Est Gratuit

Les séquences morphologiques seules ne permettent pas toujours de différencier une tumeur de faible malignité (qui ne présente pas obligatoirement les critères morphologiques permettant d'évoquer la malignité), d'une tumeur bénigne. Plusieurs études ont montré, dans ce cas, l'intérêt de l'imagerie couplée diffusion et perfusion pour la caractérisation tissulaire en utilisant un algorithme simple (tableau 1), cette méthode permet d'accroître la spécificité et la VPP.

Type de courbe	A		B		C	
Coef ADC	<1,2	>1,2	<1	>1	<1,4	>1,4
	malin	bénin	bénin	malin	malin	bénin

Tableau 1.

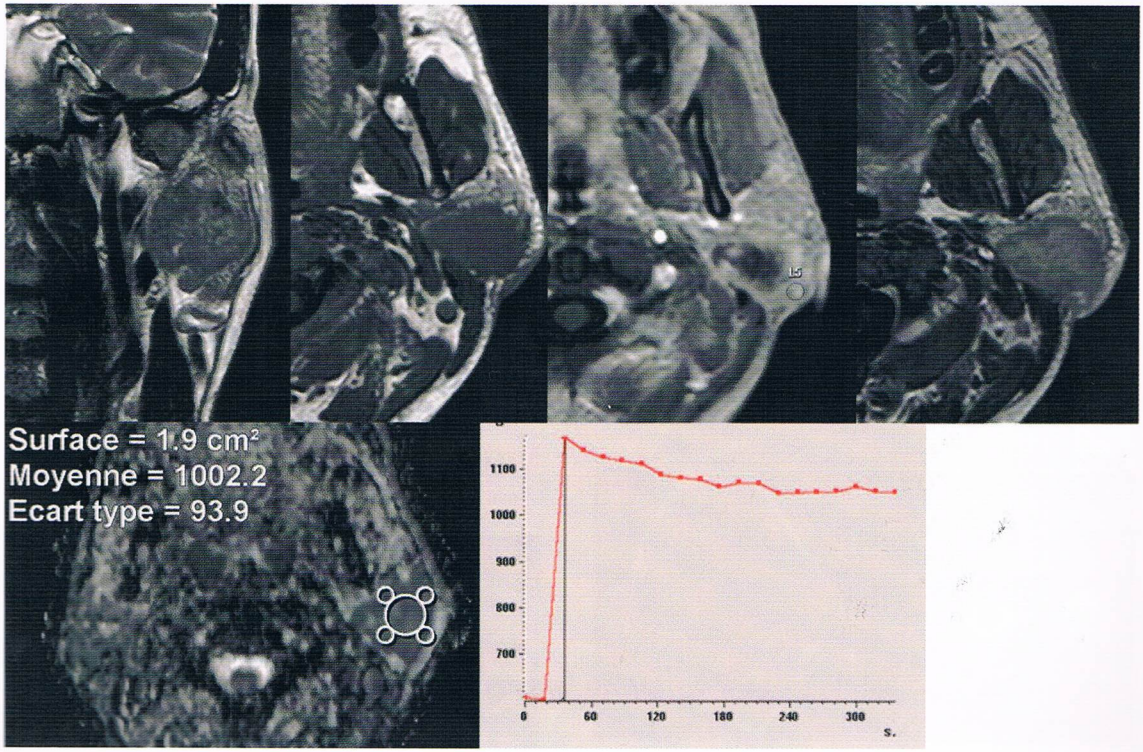

Fig. 3. Tumeur maligne typique de la parotide gauche (adénocarcinome).
Rangée supérieure : lésion hétérogène en hyposignal T2 – en hyposignal T1 mal limitée avec infiltration de la graisse adjacente – prise de contraste rapide hétérogène.
Rangée inférieure : carte ADC coef. ADC ≈ 1 – courbe de perfusion de type C (pic précoce, faible lavage < 30 %).

www.lemanip.com

IRM EN IMAGERIE ORL

→ EXPLORATION DE LA CAVITÉ ORALE ET DE L'OROPHARYNX

Paratger Le Site www.lemanip.com Tout Est Gratuit

GÉNÉRALITÉS

- Les cancers de la cavité orale et de l'oropharynx représentent 50 % des tumeurs malignes des voies aéro-digestives supérieures. Il s'agit dans 90 % des cas de carcinomes épidermoïdes.
- Ces tumeurs se caractérisent par une grande lymphophilie, d'où la nécessité d'une exploration ganglionnaire de la base du crâne jusqu'à l'orifice cervico-médiastinal.
- Elles ont un grand risque de récidive au cours des 3 premières années après le traitement.

OBJECTIFS

L'IRM est le plus souvent demandée :

- Soit pour assurer le bilan d'extension local d'un cancer connu :
  - Délimiter la tumeur et l'infiltration des structures anatomiques de voisinage (muscle, os, nerf,...), afin d'évaluer les possibilités de résection chirurgicale ou de délimiter les champs de radiothérapie.
  - Détecter l'extension ganglionnaire et les possibles contre-indications au curage.
- Soit pour détecter une récidive locale après traitement.

PROTOCOLES

▸ PROTOCOLE STANDARD

- ▸ Antenne tête et cou.
- ▸ Déglutition autorisée entre les séquences.
- ▸ Langue immobile contre le palais.
- ▸ Respiration lente.

1. **Pour l'extension ganglionnaire :**
   - Coupes transversales 3-5 mm T2 **avec graisse** de la base du crâne à l'orifice supérieur du thorax. La conservation du signal de la graisse permet de visualiser facilement les repères anatomiques de la classification de AHNS et AAOHNS (os hyoïde, cartilage cricoïde, glandes sous-mandibulaires...) ;
   - Séquence transversale de diffusion et carte ADC. Il n'existe pas de consensus sur les valeurs de B au moment de la rédaction de la fiche. L'intérêt de la séquence est surtout la bonne visualisation des structures ganglionnaires, normales et pathologiques ;
   - Si nécessaire, sangles (comme en TDM) pour abaisser les épaules et éviter le repliement des épaules pour la base du cou.
2. **Pour l'extension tumorale :**
   - Plan transversal de référence : palais osseux ;
   - Coupes frontales T2 **avec graisse** pour différencier les muscles de la langue et du plancher buccal et T1 3-4 mm avec saturation la graisse en contraste spontané ;
   - Coupes transversales T1 **avec graisse** ≤ 3 mm centrée sur la lésion pour l'extension osseuse (à confronter impérativement au résultat de la tomodensitométrie) ;
   - Coupes T1 avec saturation de graisse et injection de chélates de gadolinium (délai d'imprégnation de quelques minutes) dans 2 ou 3 plans perpendiculaires (sagittale obligatoire pour la racine de langue et la paroi postérieure du pharynx, 3 plans dans le bilan initial).

Séquences 1,5 Tesla	Effacement graisse	Matrice minimum	Épaisseur / espace	FOV	Limites
Transversale T2	non	352 × 256	4-5 mm / 0,5	26	Sinus caverneux-base du cou
Transversale T1	non	384 × 256	3 mm / 0,5	25	Condyle mandibulaires-plan glottique
Frontale T2	non	416 × 256	3-5 mm / 0,5	24	Menton-corps vertébraux
3 plans T1 avec contraste IV	oui	384 × 256	3-5 mm /0,5	23	Transversale : sinus caverneux-os hyoïde
				25	Frontale = Frontale T2
				23	Sagittale : centrée sur la cavité orale

Séquences 3 Tesla	Effacement graisse	Matrice minimum	Épaisseur / espace	FOV	Limites
Transversale T2	non	384 × 320	5 mm / 0,5	26	Sinus caverneux-base du cou
Transversale T1	non	384 × 288	3 mm / 0,3	24	Condyle mandibulaires-plan glottique
Frontale T2	non	416 × 256	3 mm / 0,3	26	Menton-corps vertébraux
3 plans T1 avec contraste IV	oui	416 × 288	3 mm / 0,3	24	Transversale : sinus caverneux-os hyoïde
				26	Frontale = Frontale T2
				26 (FAST FOV 0,8)	Sagittale : centrée sur la cavité orale

www.lemanip.com

Paratger Le Site www.lemanip.com Tout Est Gratuit

▸ SÉQUENCES COMPLÉMENTAIRES OPTIONNELLES

- Les séquences récentes permettant de séparer signal de l'eau et de la graisse sont intéressantes (notamment pour coronal T2 et pour les séquences T1 avec injection car elles sont moins pénalisées par les artefacts dentaires.
- Coupes frontales T2 avec saturation de la graisse et compensation du mouvement (Blade, Propeller,...) pour limiter les artefacts de déglutition.
- Coupes frontales joues gonflées écho de gradient ultra-rapide (VIBE, LAVA, ...) pour les lésions du vestibule de la bouche ou de la muqueuse des joues.
- Séquences de perfusion T1. Il n'existe pas de consensus technique sur l'utilisation d'une telle séquence au moment de la rédaction de la fiche.

RÉSULTATS

▸ EXEMPLES PATHOLOGIQUES

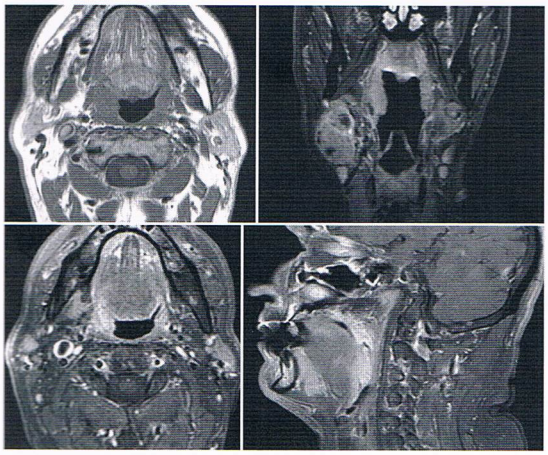

Cas 1. Carcinome épidermoïde de la tonsille palatine droite : forme moyenne respectant les espaces profonds parapharyngés. Extension ganglionnaire homolatérale (T2N2aM0).

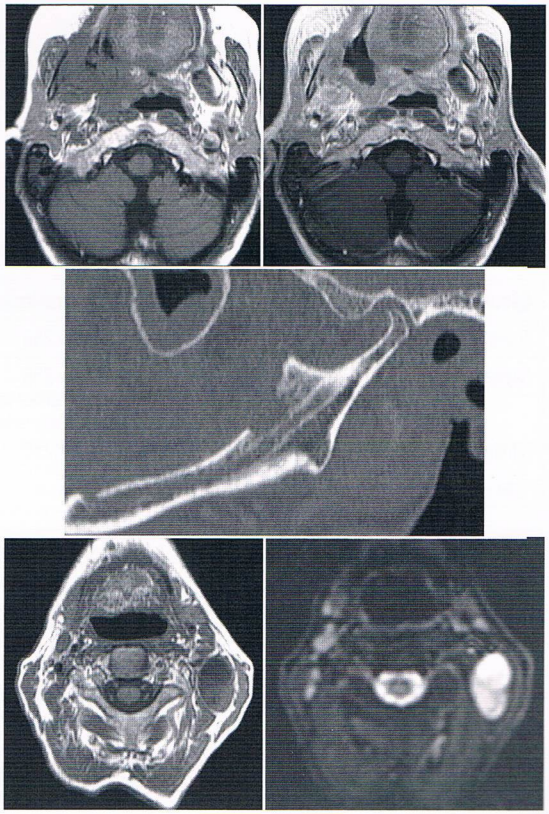

Cas 2. Carcinome épidermoïde de la commissure intermaxillaire droite infiltrant le muscle ptérygoïdien médial, la mandibule ; extension ganglionnaire controlatérale (T4bNcM0). Confrontation impérative au TDM pour l'extension osseuse.

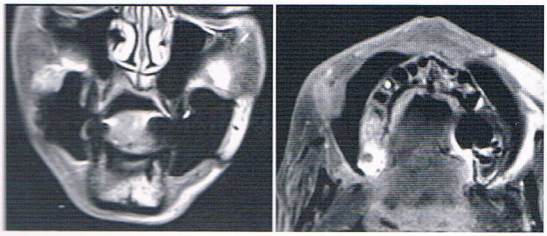

Cas 3. Petit adénocarcinome d'une glande salivaire accessoire de la muqueuse jugale droite (T1N0M0). Coupes transversales et frontales bouche gonflée.

www.lemanip.com

IRM EN IMAGERIE ORL

→ EXPLORATION DU NASOPHARYNX

Paratger Le Site www.lemanip.com Tout Est Gratuit

GÉNÉRALITÉS

- Les cancers du nasopharynx sont rares en France (environ 300 nouveaux cas par an). Ils représentent 1 à 3 % des cancers des voies aéro-digestives supérieures. Les régions du monde à haut risque sont : le sud de la Chine et l'Asie du Sud-Est, le Groenland ; les régions à risque intermédiaire sont : nord-est de l'Afrique et le pourtour méditerranéen).
- Ces tumeurs se caractérisent par une grande lymphophilie, d'où la nécessité d'une exploration ganglionnaire de la base du crâne jusqu'à l'orifice cervico-médiastinal.

OBJECTIFS

L'IRM est le plus souvent demandée pour :

- Le bilan d'extension local et régional initial (extension parapharyngée, à la base du crâne, intracrânienne, extension ganglionnaire). La classification TNM est une grande aide pour le bilan initial.
- L'évaluation de la réponse à une chimiothérapie première.
- La surveillance après traitement (qui a le plus souvent comporté une radiothérapie ou une radiochimiothérapie).

PROTOCOLES

▸ PROTOCOLE STANDARD

- Antenne tête et cou.
- Déglutition autorisée entre les séquences.
- Langue immobile contre le palais.
- Respiration lente.

1. **Pour l'extension ganglionnaire :**
   - Coupes transversales 3-5 mm T2 **avec graisse** de la base du crâne à l'orifice supérieur du thorax. La conservation du signal de la graisse permet de visualiser facilement les repères anatomiques.
   - Si nécessaire, sangles (comme en TDM) pour abaisser les épaules et éviter le repliement des épaules pour la base du cou.
2. **Pour l'extension tumorale :**
   - Plan transversal de référence : palais osseux.
   - Coupes sagittales ou transversales T1 **avec graisse** ≤ 3 mm centrée sur le nasopharynx pour l'extension osseuse au clivus.
   - Coupes T1 avec saturation de graisse et injection de chélates de gadolinium (délai d'imprégnation de quelques minutes) dans 2 ou 3 plans perpendiculaires (3 plans dans le bilan initial).

Séquences 1,5 Tesla	Effacement graisse	Matrice minimum	Épaisseur / espace	FOV	Limites
Transversale T2	non	352 × 256	4-5 mm / 0,5	26	Sinus caverneux-base du cou
Sagittale T1	non	384 × 256	3 mm / 0,5	25	Centrée sur le nasopharynx
3 plans T1 avec contraste IV	oui	384 × 256	3-5 mm /0,5	24	Transversale : sinus caverneux-os hyoïde
				25	Frontale : pointe du nez-canal rachidien
				23	Sagittale : centrée sur le nasopharynx

Séquences 3 Tesla	Effacement graisse	Matrice minimum	Épaisseur / espace	FOV	Limites
Transversale T2	non	384 × 320	5 mm / 0,5	26	Sinus caverneux-base du cou
Sagittale T1	non	416 × 320	3 mm / 0,3	26	Centrée sur le nasopharynx
3 plans T1 avec contraste IV	oui	416 × 288	3 mm / 0,3	24	Transversale : sinus caverneux (inclus) -os hyoïde
				26	Frontale : pointe du nez-canal rachidien
				26 (FAST FOV 0,8)	Sagittale : centrée sur le nasopharynx

▸ SÉQUENCES COMPLÉMENTAIRES OPTIONNELLES

- Les séquences permettant de séparer signal de l'eau et de la graisse sont intéressantes (notamment pour les séquences T1 avec injection car elles sont moins pénalisées par les artefacts dentaires).
- Séquence transversale de diffusion et carte ADC. Il n'existe pas de consensus sur les valeurs de B au moment de la rédaction de la fiche. L'intérêt de la séquence est surtout la bonne visualisation des structures ganglionnaires, normales et pathologiques.
- Séquences de perfusion T1. Il n'existe pas de consensus technique sur l'utilisation d'une telle séquence au moment de la rédaction de la fiche.

www.lemanip.com

Paratger Le Site www.lemanip.com Tout Est Gratuit

RÉSULTATS

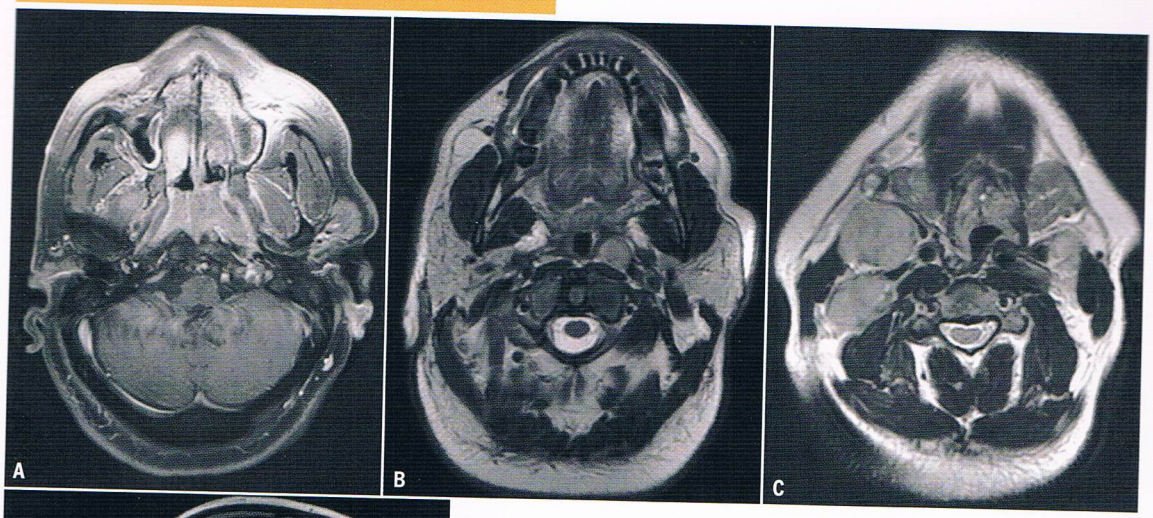

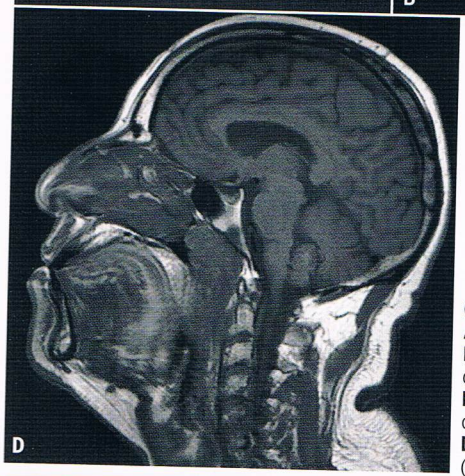

Cas 1. Carcinome indifférencié du nasopharynx T3N2.
A. Tumeur nasopharyngée avec extension parapharyngée gauche.
Plan transversal, pondération T1 avec suppression du signal de la graisse et injection intraveineuse de chélate de gadolinium.
B et **C**. Adénomégalies par envahissement tumoral typiques : rétropharyngée gauche (**B**), des groupes II bilatéraux (**C**). Plan transversal, pondérationT2.
D. Remplacement médullaire antérieur du clivus par envahissement tumoral osseux (hyposignal). Plan sagittal, pondération T1.

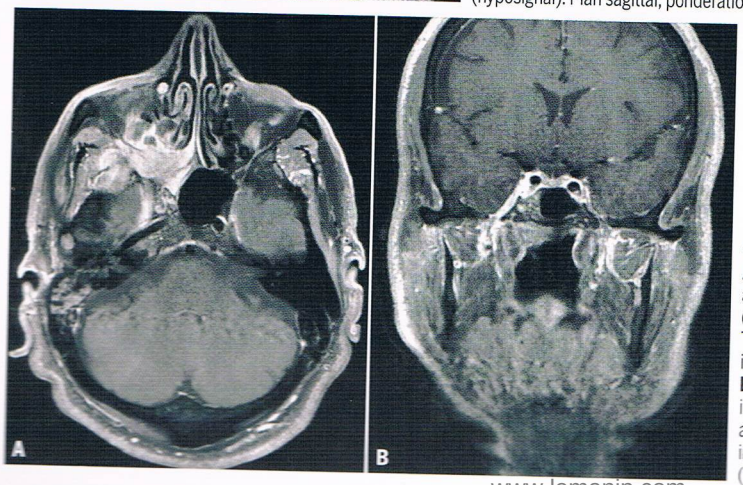

Cas 2. Carcinome indifférencié du nasopharynx T4.
A. Exemple d'extension à la fente ptérygo-palatine droite, à la fosse infratemporale droite au nerf crânien V2 droit (portion intracrânienne). Plan transversal, pondération T1 avec suppression du signal de la graisse et injection intraveineuse de chélate de gadolinium.
B. Extension au nerf crânien V3 droit (portion intracrânienne). Plan frontal, pondération T1 avec suppression du signal de la graisse et injection intraveineuse de chélate de gadolinium (prise de contraste et élargissement du nerf.)

www.lemanip.com

IRM EN IMAGERIE ORL

→ EXPLORATION DU CHOLESTÉATOME

Paratger Le Site www.lemanip.com Tout Est Gratuit

GÉNÉRALITÉS

- Le cholestéatome est une pseudotumeur inflammatoire de l'oreille moyenne, récidivante.
- En scanner, elle se présente sous la forme d'une opacité convexe dans tous les plans avec potentiel de lyse osseuse et ossiculaire.
- L'IRM est indiquée (recommandation de grade B selon le Guide du bon usage des examens d'imagerie) pour analyser des plages de comblement suspectes, une cavité comblée en TDM en post-opératoire (détection d'une récidive de cholestéatome) ou plus rarement en préopératoire pour analyser des extensions intracrâniennes ou intra-pétreuses.

OBJECTIFS

- Détecter une récidive postopératoire de cholestéatome au sein d'un comblement de l'oreille moyenne.
- Distinguer 3 types de comblement après chirurgie : cholestéatome, tissu fibro-inflammatoire, granulome à cholestérine.

PROTOCOLES

- Antenne tête
- Plan axial (dans l'axe de la base du crâne, plan parallèle au plancher orbitaire, séquences centrées sur les CAI) et plan coronal.
  1. Séquence diffusion turbo spin echo b800 ou b1000 sec/mm^2, coupes de 2,5 à 3 mm (plan coronal à privilégier pour limiter les artefacts).
  2. Séquence T1 spin echo sans injection, coupes de 2 à 2,5 mm.
  3. Séquence T2 turbo spin echo, coupes de 2 mm.
  4. Séquence T2 3D haute résolution, coupes infra-millimétriques.
  5. Séquence T1 spin écho avec injection de gadolinium, coupes de 2,5 mm ; acquisition tardive réalisée entre 30 et 45 minutes après l'injection (les coupes après injection ne sont pas systématiques mais fréquemment réalisées par les équipes françaises).

RÉSULTATS

- Le cholestéatome est une lésion arrondie en iso- ou hyposignal T1 par rapport à la substance grise du lobe temporal, hypersignal T2, et en hypersignal diffusion à b800 ou b1000.
- Le cholestéatome ne présente pas de rehaussement après injection, contrairement à la fibrose qui se rehausse tardivement (prise de contraste mieux visible à partir de 30 minutes après injection).
- La séquence de diffusion permet d'éliminer le diagnostic différentiel de fibrose qui est en hypo- ou isosignal diffusion.
- Le granulome à cholestérine apparaît en hypersignal T1 spontané et en hyposignal en diffusion.
- La résolution en IRM permet de détecter des cholestéatomes à partir de 3-4 mm.

www.lemanip.com

Paratger Le Site www.lemanip.com Tout Est Gratuit

EXEMPLE

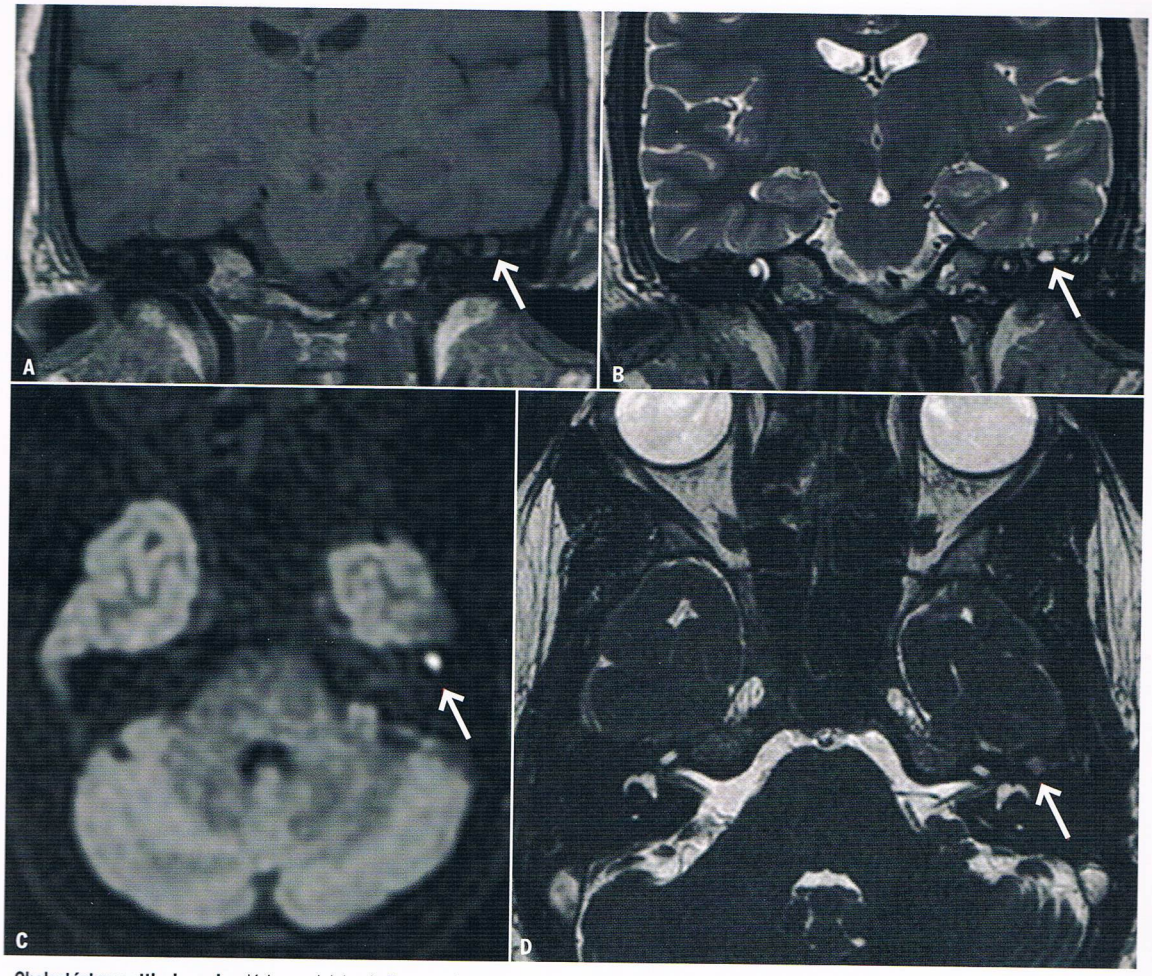

Cholestéatome attical gauche : lésion nodulaire de 5 mm en isosignal T1 (**A**), hypersignal T2 (**B** et **D**) et hypersignal diffusion b1000 (**C**).

www.lemanip.com

Paratger Le Site www.lemanip.com Tout Est Gratuit

Tumeurs et pseudo-tumeurs des cavités naso-sinusiennes

GÉNÉRALITÉS

- Un processus tumoral ou pseudo-tumoral peut être suspecté sur des données cliniques, endoscopiques ou sur une imagerie tomodensitométrique (masse naso-sinusienne unilatérale, ostéolyse).
- L'IRM permet l'analyse du contenu naso-sinusien dissociant les tumeurs solides, l'inflammation de la muqueuse et la rétention sinusienne. Elle est plus performante que la TDM pour détecter les diffusions lésionnelles orbitaires, péri-nerveuses et méningo-encéphaliques.
- Les tumeurs malignes naso-sinusiennes représentent moins de 5 % des tumeurs des voies aéro-digestives supérieures. Il s'agit le plus souvent de carcinomes dont la chirurgie d'exérèse totale, suivie d'une radiothérapie, est le traitement de choix.
- L'IRM est indispensable au bilan pré-thérapeutique des tumeurs malignes naso-sinusiennes. La situation, le volume, l'extension intra et extra-sinusienne conditionnent, de même que la nature histologique, le choix thérapeutique et la voie d'abord chirurgicale. Ce bilan inclut la recherche d'adénopathies locorégionales.
- Lors du suivi post-thérapeutique des tumeurs malignes naso-sinusiennes, l'IRM est associée à la surveillance clinique et endoscopique.
- L'IRM complète les données de la tomodensitométrie qui est plus sensible pour analyser les ostéolyses.

OBJECTIFS

- **Diagnostic :** L'IRM oriente sur la nature bénigne (mucocèle, sinusite de présentation pseudo-tumorale) ou tumorale solide du processus.
- **Bilan d'extension :** L'IRM donne les informations nécessaires à une prise en charge thérapeutique optimale : Quelle est la taille et l'extension réelle du processus ? À partir de quelles structures est-il développé ? Présente-t-il une diffusion extra-sinusienne, en particulier orbitaire, péri-nerveuse ou endocrânienne ? Existe-t-il des éléments orientant sur sa nature ? Des adénopathies cervicales sont-elles associées à une tumeur maligne naso-sinusienne ?
- **Suivi :** L'IRM recherche une récidive sous-muqueuse inaccessible au contrôle endoscopique. Elle fait le diagnostic entre une récidive tumorale et une mucocèle post-opératoire qui peuvent avoir une présentation clinique similaire. Elle réalise le bilan d'extension pré-thérapeutique d'une récidive tumorale avérée.

PROTOCOLE

▸ EXAMEN DIAGNOSTIQUE

- ▸ Antenne tête.
- ▸ Information préalable du patient pour éviter les mouvements parasites (déglutition, toux, respiration saccadée).
- ▸ Les séquences Spin Echo (TSE) sont privilégiées en raison de l'hétérogénéité des structures explorées et de la fréquence des prothèses dentaires.
- ▸ Une injection intraveineuse d'un chélate de gadolinium est réalisée en cours d'examen.
- ▸ La technique doit être adaptée au sinus primitivement atteint et il est difficile d'établir un protocole standard. Certains principes doivent cependant être respectés :
  - Même si une analyse dans les trois plans de l'espace (transverse, frontal et sagittal) est nécessaire à l'évaluation des diffusions lésionnelles, les plans d'acquisition sont adaptés au siège tumoral de manière à en exposer de façon optimale les rapports extra-sinusiens.
  - Des séquences en pondération T1, T2 et T1 Gadolinium sont indispensables pour une analyse discriminante du contenu naso-sinusien.
  - L'effacement du signal de la graisse sur une séquence en pondération T1 avec injection de chélate de Gadolinium est utile pour rechercher un rehaussement lésionnel ou péri-nerveux au sein d'un tissu graisseux (orbite, fosse infra-temporale, médullaire osseuse).
  - Une séquence explorant la base du crâne et la totalité de l'encéphale est nécessaire lors d'une suspicion d'envahissement endocrânien.
- ▸ L'étude ganglionnaire cervicale et rétro-pharyngée est systématique pour les tumeurs malignes (séquence transverse T2 ou T1 Gadolinium).

▸ SUIVI

- ▸ Selon les mêmes principes que pour le bilan diagnostique, le protocole doit être adapté au site tumoral initial et au type de chirurgie réalisée.
- ▸ La répétition du protocole d'examen réalisé lors de l'IRM de référence post-thérapeutique facilite une étude comparative lors des explorations de surveillance.

www.lemanip.com

Paratger Le Site www.lemanip.com Tout Est Gratuit

RÉSULTATS

▸ LES SÉQUENCES

Séquence T1	Le contraste entre la tumeur et les structures graisseuses extra- sinusiennes (orbite, espaces profonds du massif facial et médullaire osseuse) est optimal.
Séquences T2	La majoration du signal tumoral est généralement inférieure à celle de l'inflammation et de la rétention sinusienne. Les rétentions sinusiennes à riche contenu protéique (mucocèle) peuvent voir, selon leur ancienneté, leur signal s'inverser (hypersignal T1 et hyposignal T2).
SéquenceT1 Gadolinium	Le rehaussement du signal tumoral facilite la recherche des diffusions neuro-méningées, périnerveuses et orbitaires. En fonction des extensions, le contraste extra-sinusien peut être optimisé avec effacement du signal graisseux.
Séquence transverse	Expose les rapports sinusiens avec l'orbite, les espaces profonds, le rhinopharynx et l'étage moyen de la base.
Séquence frontale	Expose les rapports sinusiens avec l'orbite, l'oropharynx et la base du crâne.
Séquence sagittale	Expose les rapports sinusiens avec la base du crâne, l'encéphale et le rhinopharynx

▸ EXEMPLES PATHOLOGIQUES

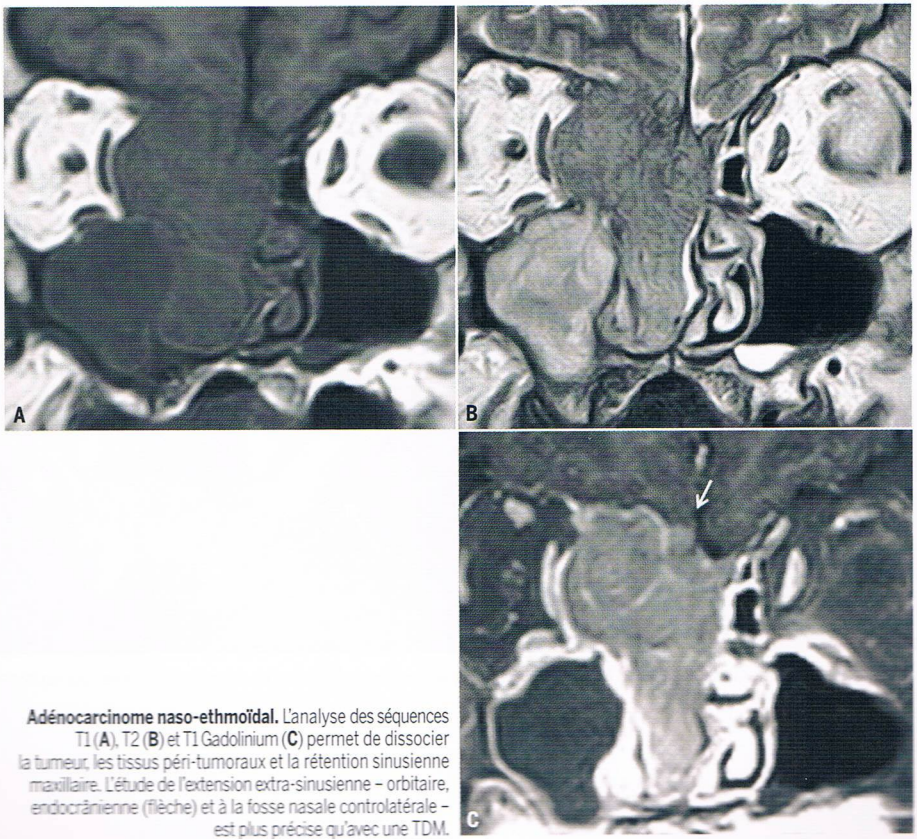

Adénocarcinome naso-ethmoïdal. L'analyse des séquences T1 (**A**), T2 (**B**) et T1 Gadolinium (**C**) permet de dissocier la tumeur, les tissus péri-tumoraux et la rétention sinusienne maxillaire. L'étude de l'extension extra-sinusienne – orbitaire, endocrânienne (flèche) et à la fosse nasale controlatérale – est plus précise qu'avec une TDM.

www.lemanip.com

Paratger Le Site www.lemanip.com Tout Est Gratuit

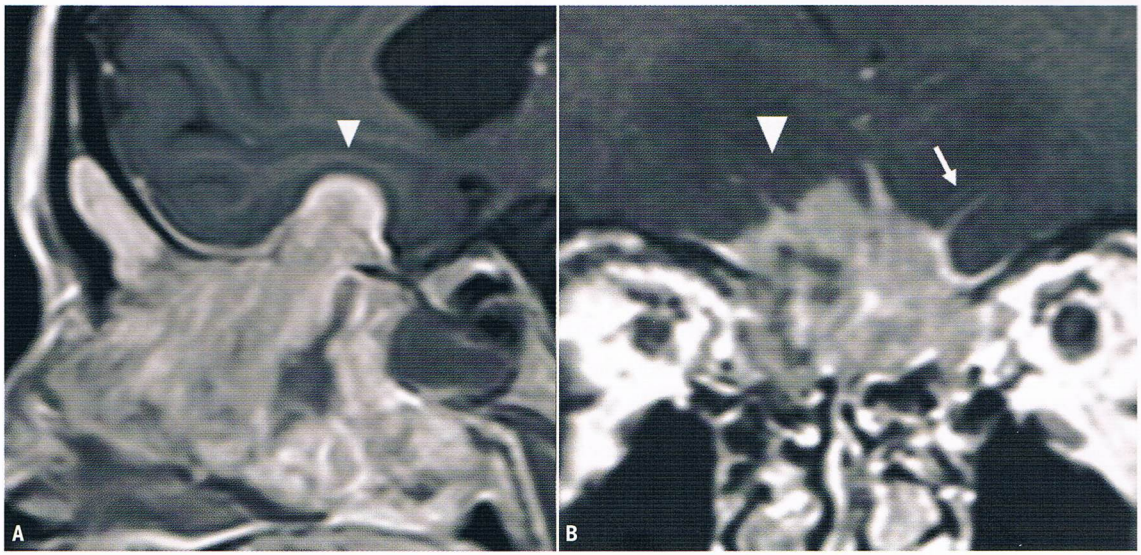

Extension tumorale endocrânienne. Elle peut être associée à un envahissement dure-mérien (tête de flèche - **A**), leptoméningé (flèche - **B**) ou parenchymateux frontal (tête de flèche - **B**).

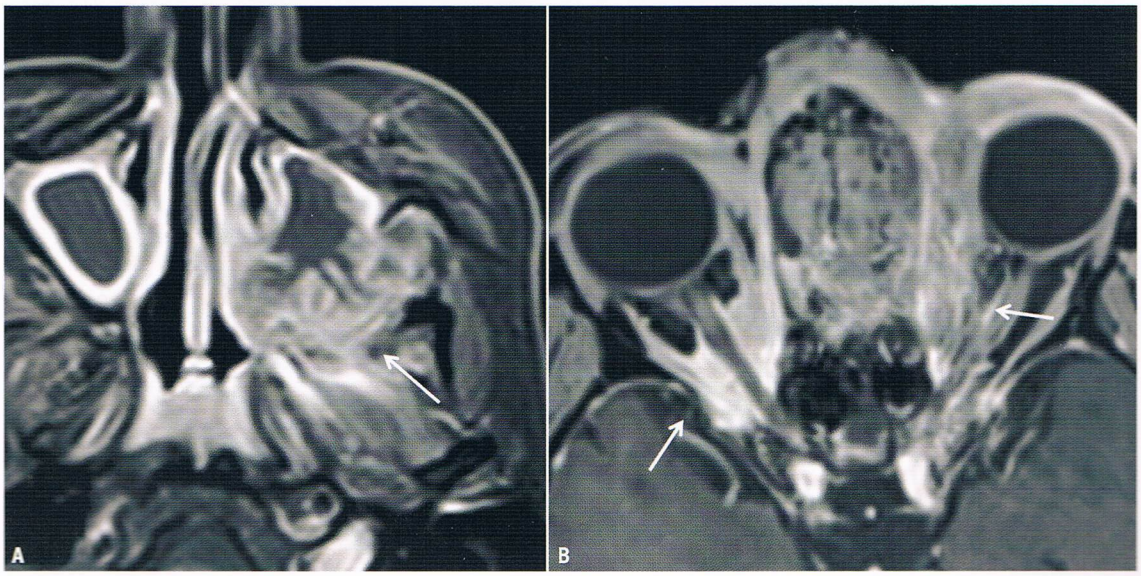

L'effacement du signal de la graisse sur les séquences T1 Gadolinium permet une meilleure définition des extensions tumorales aux espaces profonds de la face (**A**) ou à l'orbite (**B**).

www.lemanip.com

Paratger Le Site www.lemanip.com Tout Est Gratuit

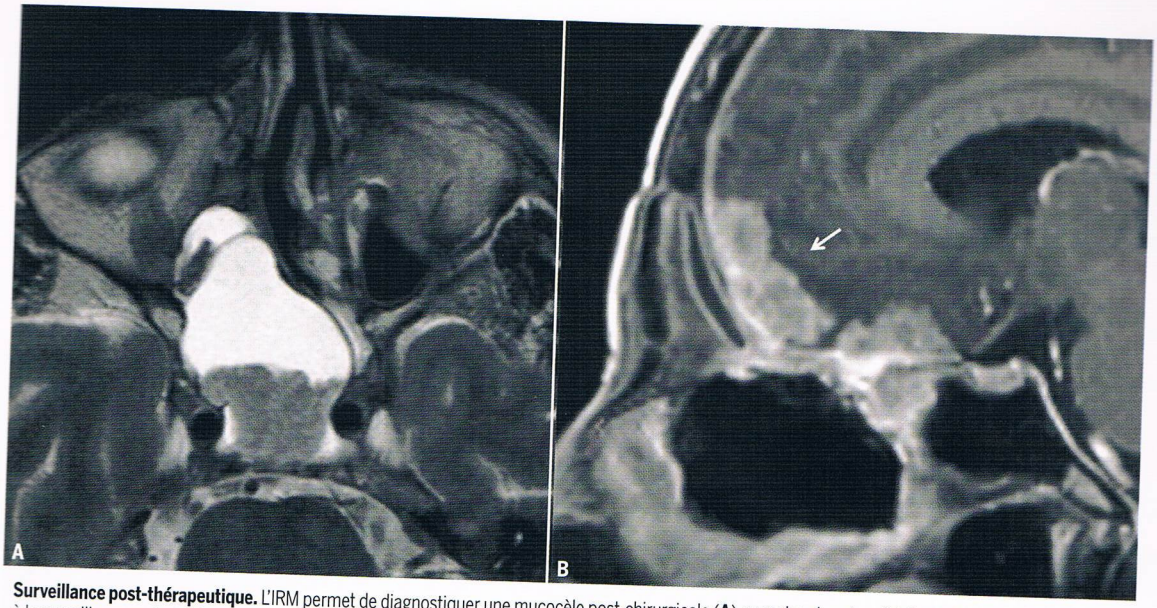

Surveillance post-thérapeutique. L'IRM permet de diagnostiquer une mucocèle post-chirurgicale (**A**) ou rechercher des récidives non accessibles à la surveillance endoscopique (**B**).

www.lemanip.com

IRM EN IMAGERIE ORBITAIRE

→ EXPLORATION D'UNE ORBITOPATHIE DYSIMMUNITAIRE (MALADIE DE BASEDOW)

Paratger Le Site www.lemanip.com Tout Est Gratuit

GÉNÉRALITÉS

- Les orbitopathies dysimmunitaires, causes les plus fréquentes d'exophtalmie, sont liées à une atteinte des muscles oculomoteurs et de la graisse orbitaire d'origine immunitaire, généralement par anticorps croisés.
- La plus fréquente est la maladie de Basedow, au cours d'une hyperthyroïdie, traduite par une infiltration des muscles oculomoteurs par des cellules inflammatoires et des dépôts de mucopolysaccharides et par une hypertrophie graisseuse.
- Le corps des muscles touchés (droit médial, droit supérieur, droit inférieur, oblique supérieur, rarement droit latéral) est augmenté de volume et son signal est modifié (infiltration graisseuse, inflammation, fibrose), le tendon d'insertion est classiquement épargné, ce qui distingue cette affection des myosites.
- Le bilan en imagerie est fait initialement en scanner, l'IRM étant réservée aux formes compliquées.
- La morphologie particulière des muscles, couplée à la clinique permet le diagnostic, sachant que certaines formes (5 % des cas) apparaissent alors que le patient est encore en euthyroidie ; ceci souligne l'importance de signaler dans le compte rendu cette hypothèse diagnostique si les critères d'imagerie sont réunis.

OBJECTIFS

- Apprécier le nombre de muscle atteints, le volume musculaire, l'hypertrophie de la graisse orbitaire et leur retentissement sur les composants orbitaires, et en particulier le nerf optique.
- Préciser la structure des muscles atteints et rechercher des signes d'inflammation, première cause de complications de la maladie (baisse visuelle, diplopie, douleur).
- Suivre l'évolution de la maladie sous traitement en suivant le degré d'exophtalmie, la régression des signes d'inflammation.

PROTOCOLE

Exploration réalisée avec une antenne tête, chez un patient yeux fermés, sans maquillage.

Repérage	Triplan	Centré sur les orbites
T1	Coupes jointives 3 mm	Coronales perpendiculaires à l'axe antéro-postérieur de l'orbite, partie antérieure du globe à l'apex orbitaire
T2	Coupes jointives 2 mm	
T2FATSAT	Coupes jointives 2 mm	
T2 sans FATSAT	Coupes jointives 2 mm	Axiales dans l'axe antéro-postérieur de l'orbite

L'injection est inutile dans la plupart des cas. Elle peut être utilisée pour apprécier l'état du nerf optique en cas de baisse visuelle. Une prise de contraste traduit la souffrance du nerf (rupture de la BHE).

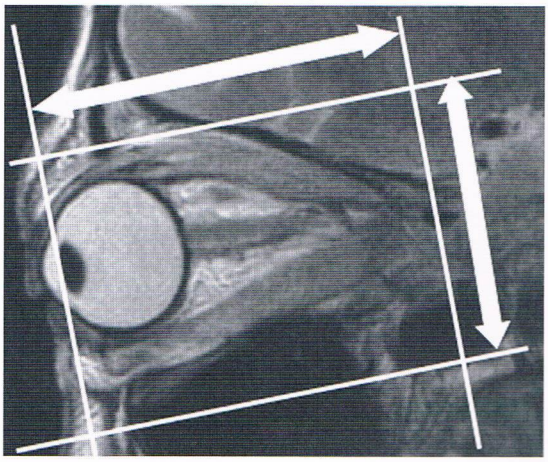

Fig. 1. Le repérage doit englober toutes les structures orbitaires, y compris les parties molles préseptales.

www.lemanip.com

Paratger Le Site www.lemanip.com Tout Est Gratuit

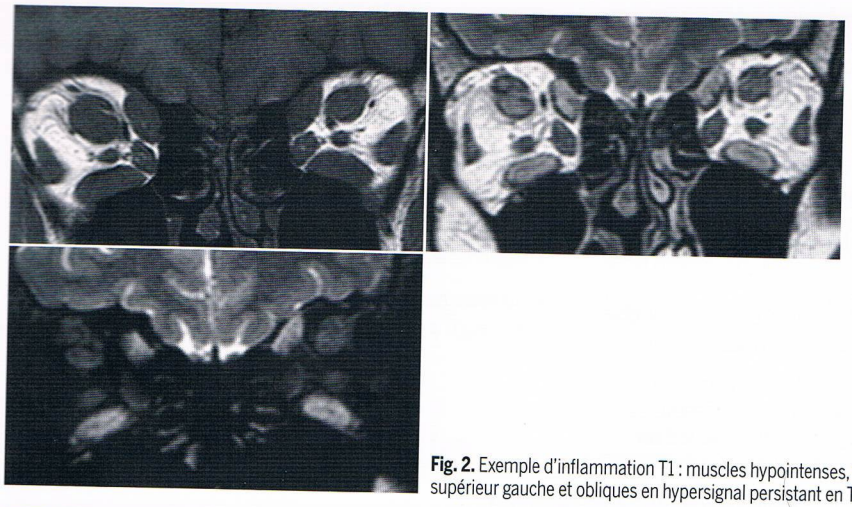

Fig. 2. Exemple d'inflammation T1 : muscles hypointenses, T2 : muscles droits inférieurs, droit supérieur gauche et obliques en hypersignal persistant en T2 FATSAT confirmant l'inflammation.

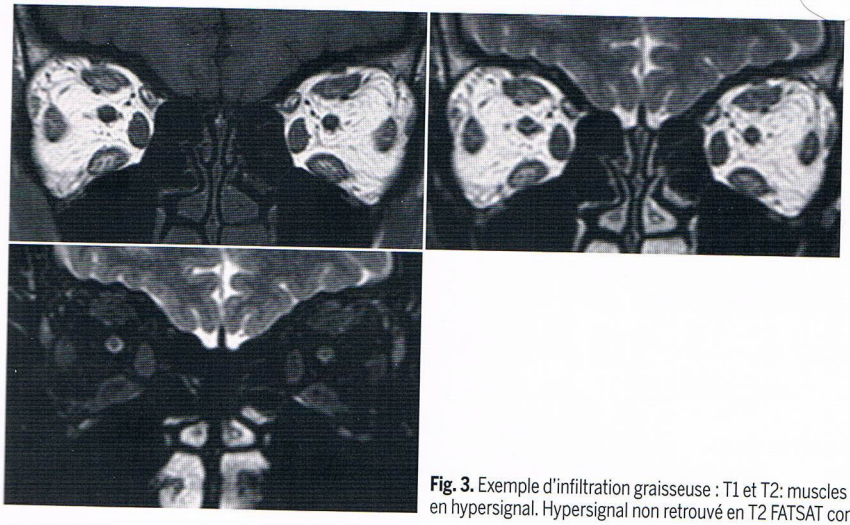

Fig. 3. Exemple d'infiltration graisseuse : T1 et T2: muscles droits inférieurs et obliques en hypersignal. Hypersignal non retrouvé en T2 FATSAT confirmant l'infiltration graisseuse.

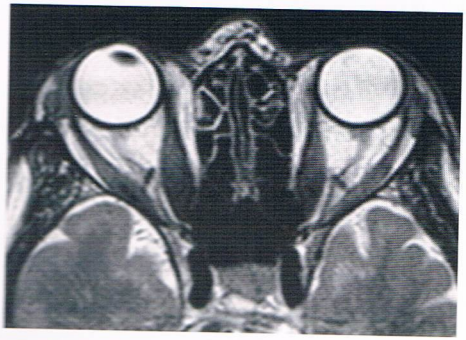

Fig. 4. Exemple de fibrose ; hyposignal postérieur en T2 des muscles droits médiaux. Noter la forme typique en fuseau des muscles pathologiques.

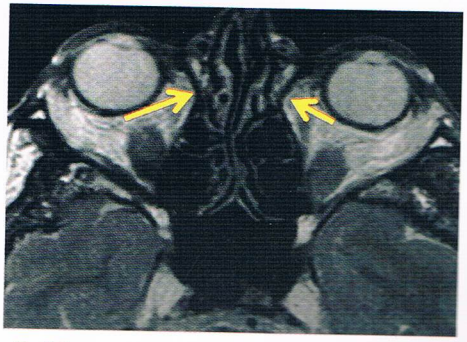

Fig. 5. Exemple d'hypertrophie de la graisse. Au cours de l'évolution, apparition d'une voussure de la partie antérieure de l'os planunm bien visible sur cette coupe axiale T2 (flèches).

www.lemanip.com

IRM EN IMAGERIE ORBITAIRE

→ EXPLORATION D'UNE MASSE ORBITAIRE

Paratger Le Site www.lemanip.com Tout Est Gratuit

GÉNÉRALITÉS

- Les masses orbitaires ont des étiologies multiples et sont le plus souvent découvertes devant une exophtalmie unilatérale, une dystopie, plus rarement une baisse visuelle voire lors d'une imagerie cérébrale passant par les orbites.
- L'IRM a un rôle majeur dans le diagnostic positif, étiologique et le bilan d'extension de la lésion, le scanner pouvant être réalisé à son décours pour apprécier le retentissement de la lésion sur la paroi, préciser l'existence de calcifications.
- L'échographie orbitaire peut être d'une aide précieuse dans le bilan des lésions superficielles, des anomalies vaculaires.
- L'âge du patient, le tableau clinique (exophtalmie variable ou d'apparition brutale, dysthyroïdie), les antécédents (néoplasie), sont indispensable à faire préciser car ils vont orienter le choix du protocole d'exploration.
- Les lésions les plus fréquentes sont les atteintes musculaires (orbitopathie dysthyroïdienne), les hémangiomes caverneux, les inflammations orbitaires et, parmi les tumeurs, les lymphomes.

OBJECTIFS

- Confirmer le diagnostic de lésion intra-orbitaire en éliminant les pseudo-exophtalmies des myopes forts, une enophtalmie ou un micro-globe controlatéraux.
- Préciser le siège de la lésion (développée aux dépens d'une composant orbitaire ou non), le nombre de lésions, leur uni ou bilatéralité, leur extension éventuelle vers le massif facial ou l'encéphale.
- Apprécier la structure de la lésion en IRM.
- Surveiller éventuellement l'évolution de la maladie sous traitement en suivant le degré d'exophtalmie, la régression lésionnelle.

PROTOCOLE

Exploration réalisée avec une antenne tête, chez un patient yeux fermés, sans maquillage.

▸ PROTOCOLE DE BASE (LÉSION TISSULAIRE)

Repérage	Triplan	Centré sur les orbites
T1	Coupes jointives 3 mm	Axiales dans l'axe antéro-postérieur de l'orbite
T2	Coupes jointives 2 mm	Coronales perpendiculaires à l'axe antéro-postérieur de l'orbite, partie antérieure du globe à l'apex orbitaire
Diffusion	Coupes jointives 3 ou 4 mm	Axiales dans l'axe antéro-postérieur de l'orbite
T1 GD FATSAT	Coupes jointives 3 mm	Axiales dans l'axe antéro-postérieur de l'orbite
T1 GD FATSAT	Coupes jointives 3 mm	Coronales* perpendiculaires à l'axe antéro-postérieur de l'orbite, partie antérieure du globe à l'apex orbitaire

* Le plan de coupe choisi dépend de la localisation lésionnelle et des rapports que l'on cherche à mettre en évidence.

L'injection est réalisée de façon habituelle ou en mode dynamique T1 pour la caractérisation des lésions tissulaires.

www.lemanip.com

Paratger Le Site www.lemanip.com Tout Est Gratuit

▸ PROTOCOLE DE BASE MASSE VASCULAIRE

Repérage	Triplan	Centré sur les orbites
	PROTOCOLE DE BASE	
T1	Coupes jointives 3 mm	Axiales dans l'axe antéro-postérieur de l'orbite (voir la varice, vérifier les zones de thrombose éventuelles)
T2	Coupes jointives 2 mm	Coronales perpendiculaires à l'axe antéro-postérieur de l'orbite, partie antérieure du globe à l'apex orbitaire
T1 GD FATSAT	Coupes jointives 3 mm	Axiales dans l'axe antéro-postérieur de l'orbite
T1 GD FATSAT	Coupes jointives 3 mm	Autre plan éventuel
	VARICE	
T1 GD FATSAT	Coupes jointives 3 mm	Axiales dans l'axe antéro-postérieur de l'orbite EN PROCUBITUS (augmentation du volume de la lésion si varice)
	LYMPHANGIOME KYSTIQUE	
T2 FATSAT	Coupes jointives 2 mm	Axiales dans l'axe antéro-postérieur de l'orbite
T2 FATSAT	Coupes jointives 3 mm	Coronales perpendiculaires à l'axe antéro-postérieur de l'orbite, étudiant le massif facial (bilan d'extension)

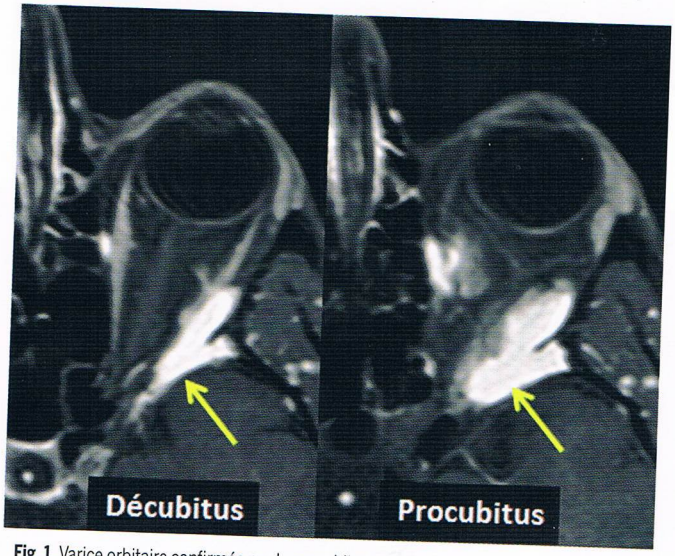

Fig. 1. Varice orbitaire confirmée par le procubitus.

www.lemanip.com

Paratger Le Site www.lemanip.com Tout Est Gratuit

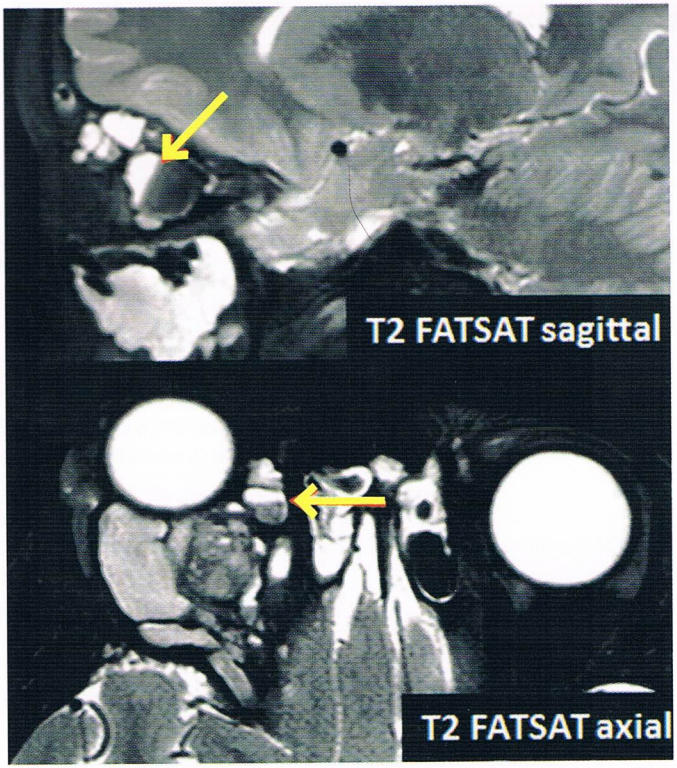

Fig. 2. Lymphangiome kystique. Zones de saignement (flèches).

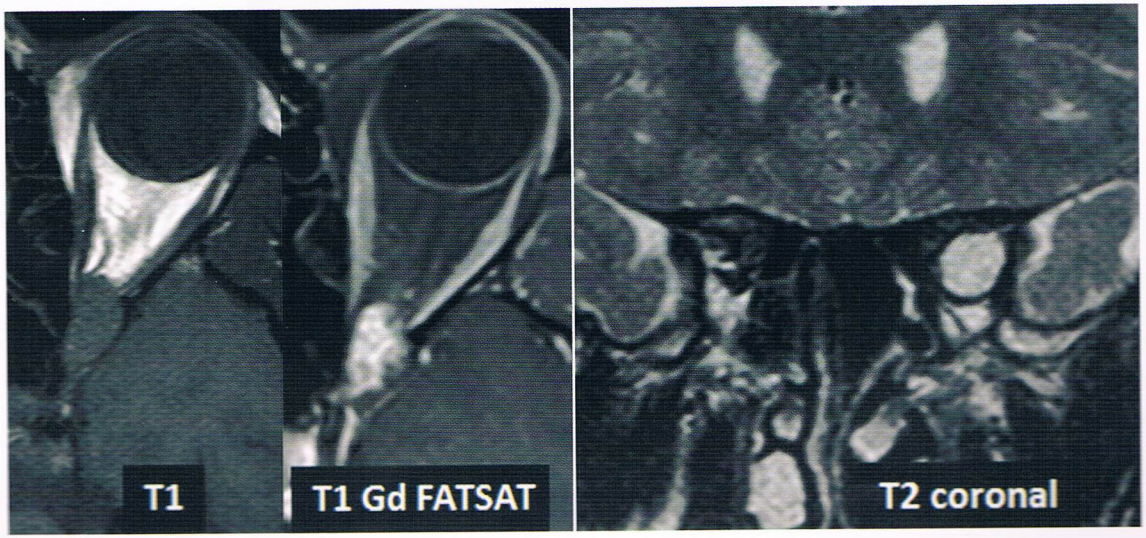

Fig. 3. Angiome caverneux typique.

www.lemanip.com

Paratger Le Site www.lemanip.com Tout Est Gratuit

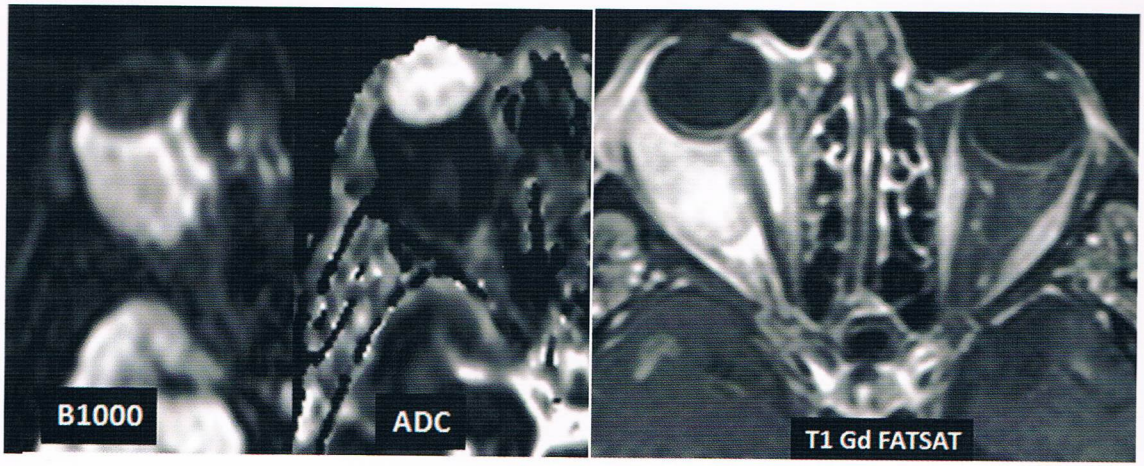

Fig. 4. Intérêt de la diffusion. Lésion non spécifique. ADC très bas, évocateur d'hémopathie. Lymphome.

www.lemanip.com

IRM EN IMAGERIE ORBITAIRE

→ SUSPICION DE MÉLANOME CHOROÏDIEN

Paratger Le Site www.lemanip.com Tout Est Gratuit

GÉNÉRALITÉS

- Le mélanome choroïdien, quoique rare, constitue la première cause de tumeur maligne primitive de l'œil.
- Il dérive des mélanocytes issus des crêtes neurales et comprend différents types histologiques (cellules fusiformes A et B, cellules épithélioïdes, cellularité mixte, nécrotique).
- Il peut apparaître sporadiquement ou se développer à partir d'un nævus ou dans le cadre d'une mélanocytose congénitale.
- Plus rarement, il s'intègre dans le cadre d'un mélanome malin familial.
- Il affecte plus volontiers les populations nordiques et les personnes aux yeux bleus, verts ou gris.
- Peu fréquent avant 20 ans (2 %), sa fréquence s'accroît avec l'âge pour culminer entre 50 et 70 ans.
- Cette tumeur d'évolution lente peut métastaser préférentiellement au niveau du foie voire des os, de la peau, des poumons ou de l'encéphale.
- Il s'agit moins souvent d'une localisation secondaire d'un mélanome cutané ou oculaire controlatéral.
- Le mélanome choroïdien s'accompagne volontiers d'un décollement rétinien.
- Les circonstances de découverte sont :
  - Fortuites.
  - Exploration d'un trouble visuel avec ophtalmoscopie.
  - Exploration par imagerie :
    - scanner RX (masse choroïdienne hyperdense réhaussée par le produit de contraste iodé),
    - échographie oculaire B (masse faiblement échogène avec ou sans excavation et exsudat séreux),
    - tomographie par cohérence optiques (OCT),
    - ultrasonographie biomicroscopique (UBM),
    - angiofluorographie (hyperfluorescence).

OBJECTIFS

L'IRM est le plus souvent demandée devant une masse choroïdienne pour :

- Orienter le diagnostic (masse pédiculée ou fusiforme, le plus souvent endophytique, et pigmentée : présence de **mélanine paramagnétique**).
- Préciser la localisation anatomique (choroïde 90 % notamment au pole postérieur, corps ciliaire 6 % et iris 4 %).
- Assurer le bilan d'extension locale (sclère, nerf optique, tissu cellulo-graisseux extra-oculaire).
- Évaluer les lésions mécaniques de voisinage (subluxation cristallinienne, décollement rétinien fréquent, exsudat séreux ou hémorragique).
- Éliminer des diagnostics différentiels (essentiellement : métastase, décollement rétinien ou choroïdien séreux et/ou hémorragique, hypertrophie congénitale de l'épithelium pigmenté, angiome, léiomyome, ostéome, lymphome, leucémie, DMLA...).
- Rechercher des localisations secondaires encéphaliques associées.
- Détecter une récidive après traitement.

PROTOCOLES

Les coupes multiplanaires et centrées sur les globes oculaires doivent être de haute résolution spatiale (512 × 512) et d'épaisseur au plus millimétriques (la majorité des mélanomes choroïdiens mesure moins de 3 mm).

▶ EXAMEN DIAGNOSTIQUE, LOCALISATION ANATOMIQUE ET EXTENSION LOCORÉGIONALE

- ▶ Coupes transversales de 2/2,5 mm T1 SE avec suppression du signal de la graisse. La présence de mélanine se traduit par un **hypersignal** caractéristique d'intensité proportionnelle à sa concentration.
- ▶ Coupes transversales de 2/2,5 mm T2 à **deux temps d'échos distincts** (TE = 120/230 ms). L'hyper-cellularité tumorale se traduit par un **hyposignal** d'intensité proportionnelle à la pondération T2.
- ▶ Coupes transversales/coronales/obliques de 2,5 mm T1 avec **suppression du signal de la graisse** après administration intraveineuse de **chélates de gadolinium** entraînant un **rehaussement tumoral**.
  Cette séquence permet aussi d'évaluer l'extension locorégionale de la tumeur notamment extra-oculaire ou au nerf optique.

▶ DIAGNOSTIC DIFFÉRENTIEL

- ▶ Les mêmes séquences T1, T2 et T1 avec suppression du signal de la graisse et administration intraveineuse de chélates de gadolinium permettent d'étudier les lésions associées (cf. tableau, le signal est défini par rapport au vitré).

www.lemanip.com

Paratger Le Site www.lemanip.com Tout Est Gratuit

	T1	T2	T1 + gadolinium
Métastase*	Iso/hypo/hypersignal	Hyposignal	+
Hémangiome	Iso/hypersignal	Isosignal	+
Nævus	Iso/hypersignal	Hyposignal	+
Décollement rétinien**	Hypersignal	Isosignal	–
Hémorragie***	Isosignal	Hyposignal	–
	Hypersignal	Iso/hyposignal	–
	Isosignal	Hyposignal	–

* De cancer du poumon et du sein voire des reins, prostate ou thyroïde.

** Décollement typiquement en V centré sur la pupille.

*** Le signal varie en fonction de l'âge (phases aiguë, sub-aiguë et chronique) et de la composition de l'hématome.

- Coupes transversales en diffusion (b = 1 000 m^2s^{-1}). Le mélanome choroïdien s'accompagne d'une **diminution du Coefficient Apparent de Diffusion** (ADC) par rapport à celui mesuré lors d'un décollement rétinien.

BILAN D'EXTENSION ENCÉPHALIQUE

Coupes axiales ou acquisition tridimensionnelles millimétriques ou submillimétriques T1 FSE ou écho de gradient avant et après administration intraveineuse de gadolinium.

RÉSULTATS

- Le mélanome choroïdien se caractérise typiquement comme une masse fusiforme ou pédiculée saillant dans le vitré en **hypersignal T1**, **hyposignal T2** variables et **rehaussée** par le gadolinium.
- Il existe cependant des **mélanomes choroïdiens achromiques** en isosignal T1 (15 %) ou mixte (30 %).
- Il peut s'étendre à la sclère voire au nerf optique et aux tissus extraoculaires adjacents (forme exophytique).

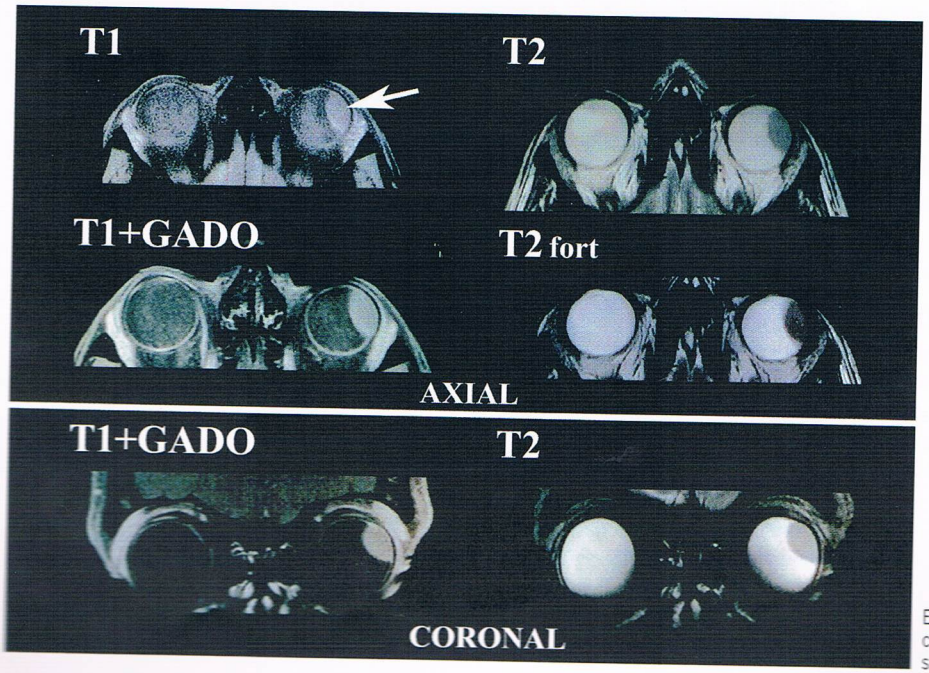

Exemple de mélanome choroïdien temporal supérieur gauche fusiforme.

www.lemanip.com

IRM EN IMAGERIE NEUROLOGIQUE

→ EXPLORATION D'UNE SCLÉROSE EN PLAQUES

Paratger Le Site www.lemanip.com Tout Est Gratuit

GÉNÉRALITÉS

- Maladie évoluant par poussées, de gravité extrêmement variable.
- Touche principalement des femmes jeunes.
- Lésions touchant la substance blanche, cérébrale et médullaire.
- La charge lésionnelle (nombre de lésions en hyposignal T1, atrophie) est corrélée au pronostic fonctionnel.

OBJECTIF

- **Examen initial :** mettre en évidence les critères diagnostiques de dissémination dans le temps et dans l'espace (Barkoff et MacDonald).
- **Examens de suivi :** réaliser des examens les plus reproductibles possibles pour quantifier de manière objective l'évolutivité de la maladie jugée sur le nombre de prises de contraste, de lésions T2 et T1 et sur l'évolution de l'atrophie.

PROTOCOLE

- Standardisé par les recommandations du groupe de travail de l'exploratoire français de la sclérose en plaques (OFSEP).
- Utiliser le plan bicalleux pour les acquisitions axiales (Fig. 1).
- Reconstruire les acquisitions 3D dans ce plan et dans le plan sagittal.
- Respecter un délai d'au moins 5 minutes entre l'injection de gadolinium (0,1 mmol/kg) et la séquence T1.

▸ SÉQUENCES CONVENTIONNELLES

- Acquisition 3D T1.
- Acquisition T2 TSE/FSE 2 échos.
- Séquence de diffusion DWI (optionnel : tenseur de diffusion).
- Injection de gadolinium.
- Acquisition 3D FLAIR.
- Acquisition 3D (ou axial) T1.

▸ SÉQUENCES OPTIONNELLES

- Une acquisition T2* est suggérée lors du premier examen en cas de doute diagnostique avec une pathologie vasculaire.
- L'exploration de la moelle, non systématique, comportera des acquisitions sagittales en T1, T2, T1 gadolinium avec une épaisseur de coupe de 3 mm au maximum.

RÉSULTATS

Les 3 éléments principaux à décrire sont (Fig. 2) :

- Les prises de contrastes témoignant de l'activité immédiate de la maladie.
- Les plaques : lésions en hypersignal T2, perpendiculaires aux ventricules, témoignant de la « charge lésionnelle » ; activité à moyen terme de la maladie.
- Les lésions séquellaires, corrélées au handicap : plaques en hyposignal T1 et atrophie cérébrale diffuse.

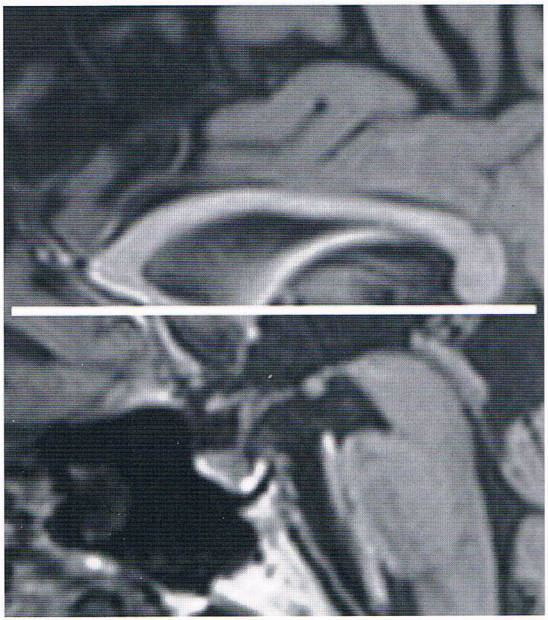

Fig. 1. Plan d'exploration « standard » d'une SEP : la coupe doit être positionnée de manière à longer le bord inférieur du corps calleux.

www.lemanip.com

Paratger Le Site www.lemanip.com Tout Est Gratuit

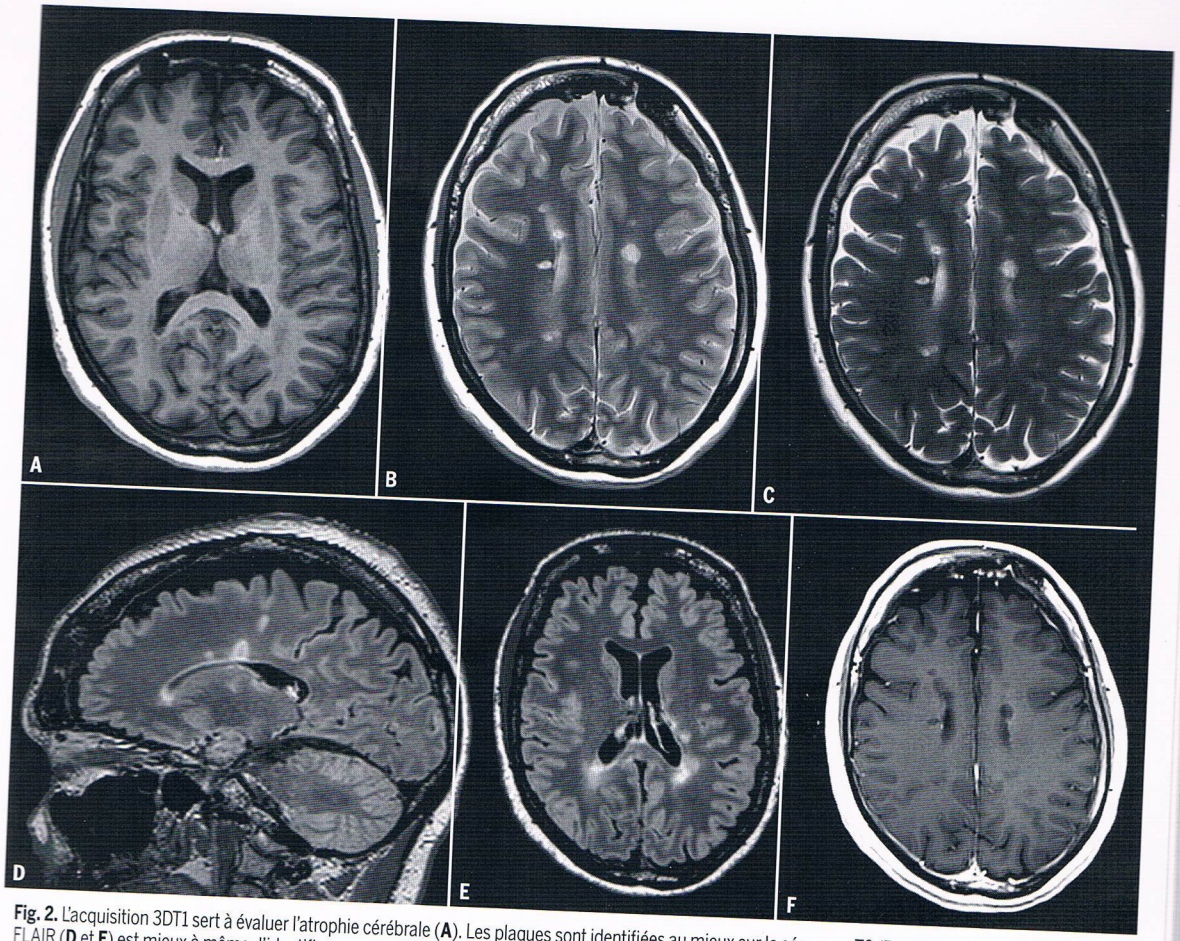

Fig. 2. L'acquisition 3DT1 sert à évaluer l'atrophie cérébrale (**A**). Les plaques sont identifiées au mieux sur la séquence T2 (**B** et **C**), tandis que la séquence FLAIR (**D** et **E**) est mieux à même d'identifier une atteinte diffuse de la substance blanche (dépoli postérieur). L'activité immédiate se juge sur la présence de prises de contraste sur la séquence T1 gadolinium (**F**).

www.lemanip.com

IRM EN IMAGERIE NEUROLOGIQUE

→ EXPLORATION À DISTANCE D'UN TRAUMATISME CRÂNIEN

Paratger Le Site www.lemanip.com Tout Est Gratuit

GÉNÉRALITÉS

- L'IRM est l'examen à demander pour évaluer les séquelles d'un traumatisme crânien.
- Les signes autrefois considérés comme subjectifs sont en réalité liés à des lésions diffuses parfois infra-radiologiques, en particulier sur les lobes frontaux.
- Le protocole optimal comporte des séquences morphologiques et quantitatives.

OBJECTIFS

- Rendre une évaluation la plus objective possible des lésions présentes (contexte médico-juridique fréquent).
- Mettre en évidence les séquelles des lésions directes (contusions, hématomes) et indirectes (lésions axones diffuses, hypertension intracrânienne).

PROTOCOLE

- Antenne tête.
- Couverture du foramen magnum au vertex.
- Une exploration du rachis cervical peut être également réalisée en fonction des signes cliniques.

▸ SÉQUENCES

- ▸ Séquence axiale ou 3D FLAIR.
- ▸ Séquence 2D T2* ou au mieux SWI.
- ▸ Séquence 3DT1.
- ▸ Séquence de tenseur de diffusion avec reconstruction de la carte d'anisotropie fractionnelle (FA).

RÉSULTAT (Fig. 1)

- ▸ Les séquelles de contusions ou d'hématomes se présentent comme des plages d'attrition cérébrale en séquence 3DT1 et FLAIR.
- ▸ Les lésions axonales diffuses sont des lésions linéaires ou punctiformes en SWI/T2* prédominant dans le corps calleux et la substance blanche hémisphérique.
- ▸ Il est important de dépister une atrophie cérébrale anormale en 3DT1 témoignant de lésions infra-radiologiques.
- ▸ Idéalement, la carte de FA doit être lue en comparaison avec celle d'un sujet sain pour dépister des lésions de la substance blanche ne se voyant pas sur les séquences classiques.

www.lemanip.com

Paratger Le Site www.lemanip.com Tout Est Gratuit

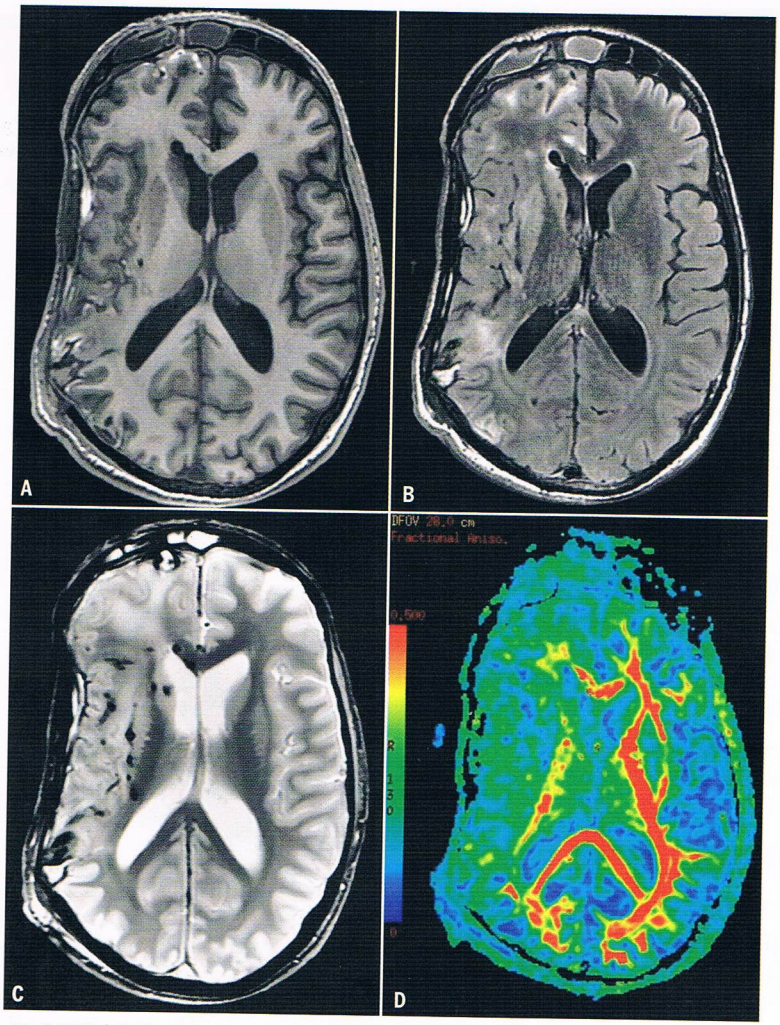

Fig. 1. Patient de 33 ans ayant présenté un trauma grave ayant nécessité une craniectomie.
La séquence 3DT1 (**A**) met en évidence une atrophie cérébrale sous-corticale, associée à un appauvrissement des faisceaux de substance blanche en tenseur de diffusion. En FLAIR (**B**) et en T2* (**C**), on objective des séquelles de contusions et de lésions axonales diffuses hémorragiques.
L'imagerie du tenseur de diffusion (carte de fraction d'anisotropie, **D**) met en évidence un appauvrissement des faisceaux de substance blanche.

www.lemanip.com

IRM EN IMAGERIE NEUROLOGIQUE

→ EXPLORATION D'UN ACCIDENT VASCULAIRE CÉRÉBRAL ISCHÉMIQUE CONSTITUÉ

Paratger Le Site www.lemanip.com Tout Est Gratuit

GÉNÉRALITÉS

- L'AVC est la première cause de handicap en France, et la deuxième cause de décès. L'incidence est de 150 000 cas annuels.
- L'AVC est une urgence thérapeutique absolue puisque seule la mise en œuvre d'un traitement dans les premières heures des symptômes permet d'améliorer significativement le pronostic des patients.
- L'imagerie cérébrale en urgence joue un rôle clef diagnostique et thérapeutique (décision de traitement par fibrinolyse intraveineuse ou recanalisation mécanique).
- L'IRM cérébrale doit être réalisée en urgence, en première intention (recommandations HAS), si la réalisation de cet examen ne retarde pas la prise en charge du patient. À défaut, une tomodensitométrie cérébrale peut être réalisée.

Définition

L'accident vasculaire cérébral ischémique constitué se définit par une nécrose irréversible du parenchyme cérébral consécutive à une situation d'ischémie cérébrale.

Circonstances habituelles de l'examen

- IRM cérébrale réalisée en urgence devant toute suspicion d'AVC potentiellement éligible à un traitement médicamenteux ou endovasculaire, dans la fenêtre des 6 heures suivant la survenue des premiers symptômes.
- Les patients présentant un déficit neurologique au réveil sont aussi concernés par la réalisation d'une IRM qui permettra la datation de l'AVC.

OBJECTIFS

▸ DIAGNOSTIC – ÉTIOLOGIQUE STRATÉGIE THÉRAPEUTIQUE

- Confirmer le diagnostic d'AVC.
- Datation de l'âge physiologique de l'AVC.
- Évaluer le volume de nécrose cérébrale.
- Identifier le niveau d'occlusion vasculaire intracrânien.
- Rechercher une lésion sténo-occlusive au niveau des vaisseaux du cou.
- Évaluer la pénombre ischémique et le bénéfice d'une stratégie de revascularisation.

▸ SUIVI

- L'IRM peut aussi jouer un rôle de suivi de l'efficacité du traitement 24 heures après la prise en charge, pour évaluer la taille de l'infarctus final, les éventuelles indications de craniectomie décompressive, la présence de remaniements hémorragiques, qui conditionne l'introduction des antiagrégants plaquettaires.
- Le scanner cérébral est aussi une modalité d'imagerie qui peut parfaitement répondre à ces objectifs du suivi précoce.

▸ EXAMEN DIAGNOSTIQUE

Imagerie de diffusion avec calcul de la carte du coefficient de diffusion apparent

- Confirmer le diagnostic d'AVC ischémique en objectivant une restriction de la diffusion dans la zone lésionnelle.
- Quantifier par méthode de post-traitement ou score semi-quantitatif le volume de l'infarctus et juger du mismatch « radio-clinique » (différence entre les lésions irréversibles constituées visibles en diffusion, et le déficit réel neurologique clinique, traduisant la présence d'une zone de pénombre ischémique cérébrale, réversible en cas de revascularisation).

Séquence T2 écho de gradient (T2*)

- Éliminer un saignement intraparenchymateux.
- Visualisation du thrombus cérébral intravasculaire, permettant de localiser le site d'occlusion.

Séquence FLAIR

- Datation des AVC du réveil qui restent éligibles à un traitement par fibrinolyse IV en cas d'absence d'hypersignal FLAIR dans la zone de l'infarctus.
- Visualiser des flux lents après le niveau de l'occlusion (facteur de bon pronostic en cas de revascularisation).

Angio-RM des vaisseaux du cou et du polygone de Willis après injection

- Définition du niveau d'occlusion vasculaire intracrânienne.
- Analyse étiologique des vaisseaux du cou (recherche de sténose).
- Planning thérapeutique en cas d'indication de désobstruction mécanique.

Imagerie de perfusion

- Analyser le mismatch « Diffusion/Perfusion » afin de confirmer la présence d'une pénombre ischémique significative.

NB : Conditions particulières de l'injection du produit de contraste. Injection de gadolinium pour les vaisseaux du cou, double si la perfusion est réalisée.

▸ SÉQUENCES COMPLÉMENTAIRES

- AXT2 FS, AXT1 FS sur les vaisseaux du cou en cas de suspicion de dissection cervicale.
- Imagerie de diffusion haute résolution sur la fosse postérieure en cas de doute sur une lésion lors de la première acquisition IRM.

▸ SUIVI À 24 HEURES

- En IRM : imagerie de diffusion, T2*, FLAIR et angio-MR en cas d'occlusion vasculaire initiale. En alternative, le scanner peut être proposé, à la recherche d'une transformation hémorragique précoce.

www.lemanip.com

Paratger Le Site www.lemanip.com Tout Est Gratuit

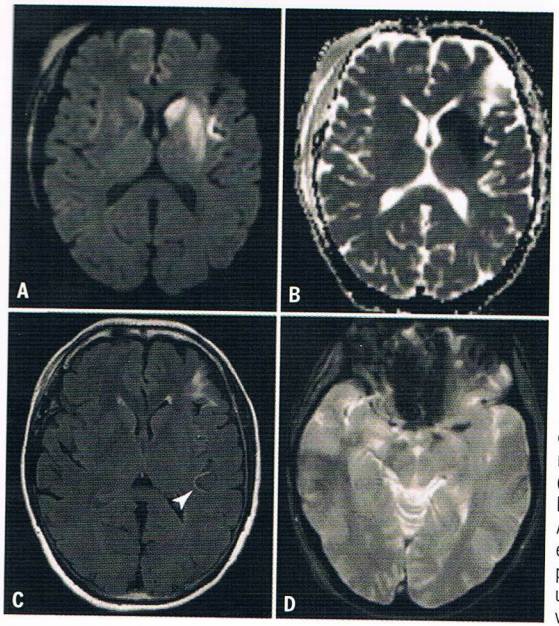

Fig. 1. Accident Vasculaire Constitué chez une femme de 68 ans, 2 heures après le début des symptômes, NIHSS = 18. Lésion ischémique en hypersignal sur l'imagerie de diffusion b = 1000 sec/mm² (**A**), du territoire profond de l'artère cérébrale moyenne profonde gauche, en hyposignal sur la cartographie ADC (**B**) représentant le cœur ischémique constitué. Un hypersignal FLAIR frontal gauche (**C**) à distance de l'infarctus aigu est en faveur d'une lésion ischémique ancienne. Le cœur ischémique reste en isosignal FLAIR, concordant avec l'hypothèse d'un AVC récent, de moins de 4 heures. Des hyperintensités spontanées, en FLAIR, dans les branches sylviennes M2, M3 témoignent d'une large pénombre dans le territoire sylvien superficiel. Sur la séquence T2* (**D**), un remaniement hémorragique est éliminé et le thrombus sylvien gauche est visualisé.

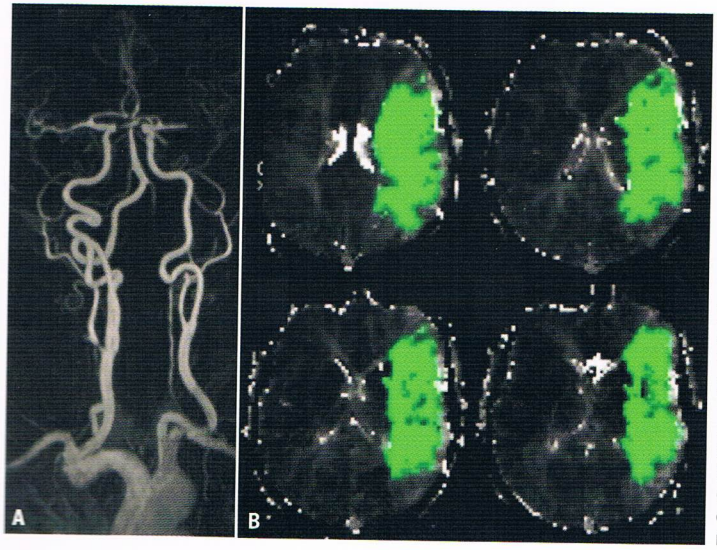

Fig. 2. Même patiente, angio-MR et imagerie de perfusion. Après injection de Gadolinium (**A**), visualisation des vaisseaux cervicaux et d'une boucle cervicale carotidienne gauche sans sténose. Une occlusion du segment M1 de l'artère cérébrale moyenne gauche est identifiée, et un rehaussement artériel distal, en aval du site de l'occlusion, est en faveur d'une collatéralité. Sur la séquence de perfusion (carte TTP > 6 secondes), une large plage d'hypoperfusion est identifiée (**B**), débordant des limites de la nécrose ischémique, en concordance avec le mismatch radio-clinique.

Références

Sanossian N, Saver JL, Alger JR, Kim D, Duckwiler GR, Jahan R, Vinuela F, Ovbiagele B, Liebeskind DS. Angiography reveals that fluid-attenuated inversion recovery vascular hyperintensities are due to slow flow, not thrombus. AJNR Am J Neuroradiol. 2009 Mar;30(3):564-8. doi: 10.3174/ajnr.A1388

Inoue M, Mlynash M, Straka M, Kemp S, Jovin TG, Tipirneni A, Hamilton SA, Marks MP, Bammer R, Lansberg MG, Albers GW; DEFUSE 1 and 2 Investigators. Clinical outcomes strongly associated with the degree of reperfusion achieved in target mismatch patients: pooled data from the Diffusion and Perfusion Imaging Evaluation for Understanding Stroke Evolution studies. Stroke. 2013 Jul;44(7):1885-90. doi: 10.1161/STROKEAHA.111.000371.

Naggara O, Raymond J, Domingo Ayllon M, Al-Shareef F, Touzé E, Chenoufi M, Gerber S, Mellerio C, Zuber M, Meder JF, Mas JL, Oppenheim C. T2* « susceptibility vessel sign» demonstrates clot location and length in acute ischemic stroke. PLoS One. 2013 Oct 11;8(10):e76727. doi: 10.1371/journal.pone.0076727.

Haussen DC, Koch S, Saraf-Lavi E, Shang T, Dharmadhikari S, Yavagal DR. FLAIR distal hyperintense vessels as a marker of perfusion-diffusion mismatch in acute stroke. J Neuroimaging. 2013 Jul;23(3):397-400. doi: 10.1111/j.1552-6569.2012.00784.x.

www.lemanip.com

IRM EN IMAGERIE NEUROLOGIQUE

→ EXPLORATION D'UN HÉMATOME INTRACÉRÉBRAL

Paratger Le Site www.lemanip.com Tout Est Gratuit

GÉNÉRALITÉS

- L'hématome intracérébral peut survenir spontanément ou être secondaire à :
  - Des pathologies vasculaires (MAV, anévrisme, FAVD, cavernome, thrombophlébite...).
  - Un trouble de la coagulation.
  - Une tumeur cérébrale maligne (primitive ou secondaire).
  - Ou plus rarement, un infarctus cérébral secondairement hémorragique.
- Le bilan d'un hématome intracérébral est une urgence, compte tenu des risques de resaignement associé à certaines causes, de complications neurologiques liées à la localisation et aux conséquences de certains hématomes (effet de masse, œdème, hypertension intracrânienne, engagement...).
- L'analyse de l'hématome et le diagnostic éventuel d'une lésion sous-jacente peuvent être affectés par les modifications du signal de l'hématome au cours du temps. La réalisation d'une IRM précoce avant l'apparition du signal hyperintense de l'hématome en pondération T1 est conseillée (< 72 h).

OBJECTIFS

- Évaluation de l'hématome et de son retentissement sur le parenchyme cérébral.
- Identifier une pathologie vasculaire ou tumorale à l'origine du saignement.

TECHNIQUE

▸ PROTOCOLE STANDARD

▸ Couverture anatomique : tout l'encéphale.

- **Topogramme axial, coronal et sagittal.**
- **Sagittales écho de spin T1** : épaisseur de coupe 4-5 mm.
- ou **T1 3D isotrope en écho de gradient** épaisseur de coupe 1-3 mm avec reconstruction multiplanaire.
- **Axiales écho de spin rapide T2** (plan CA-CP) épaisseur de coupe 4-5 mm.
- **Axiales FLAIR** (plan CA-CP) épaisseur de coupe 4-5 mm (Fig. 1).
- **Axiales écho de gradient T2*** (plan CA-CP) épaisseur de coupe 4-5 mm, pour la recherche des stigmates de saignement intra-parenchymateux en cas de thrombophlébite.
- **Axiales Diffusion** (b = 0 et b = 1 000) avec TRACE et carte ADC ; épaisseur de coupe 3-5 mm.
- **ARM 3D TOF** du polygone de Willis et de ses branches couvrant tout l'encéphale, si hématome en hypersignal T1 (Fig. 2).
- **T1 3D isotrope sagittales après injection de gadolinium** sur l'ensemble du crâne ; épaisseur de coupe 1-3 mm avec reconstruction multiplanaires.

▸ SÉQUENCE COMPLÉMENTAIRE OPTIONNELLE

ARM Dynamique pendant l'injection de gadolinium dans le plan sagittal centré sur l'hématome. Afin de prévenir toute contamination veineuse lors de l'acquisition, une surveillance de l'arrivée du bolus en temps réel par « Fluoroscopie IRM » (avec déclenchement manuel ou automatique) est conseillée.

RÉSULTATS

▸ Étude de l'hématome :

- Évaluer sa taille et sa topographie.
- Déterminer son stade à partir de l'analyse de son signal.

▸ Rechercher des anomalies de signal, de rehaussement à proximité et/ou à distance de l'hématome orientant vers une lésion sous-jacente responsable du saignement :

- l'identification d'une ou plusieurs structures vasculaires anormales **ARM (TOF et/ou dynamique gadolinium)** est en faveur d'une malformation artérioveineuse.
- l'identification d'une prise de contraste adjacente à l'hématome sur des coupes en T1 SE ou T1 3D après injection de gadolinium est en faveur d'une tumeur cérébrale.

▸ La confirmation d'un cavernome nécessite habituellement une ou plusieurs IRM de contrôle à distance.

www.lemanip.com

Paratger Le Site www.lemanip.com Tout Est Gratuit

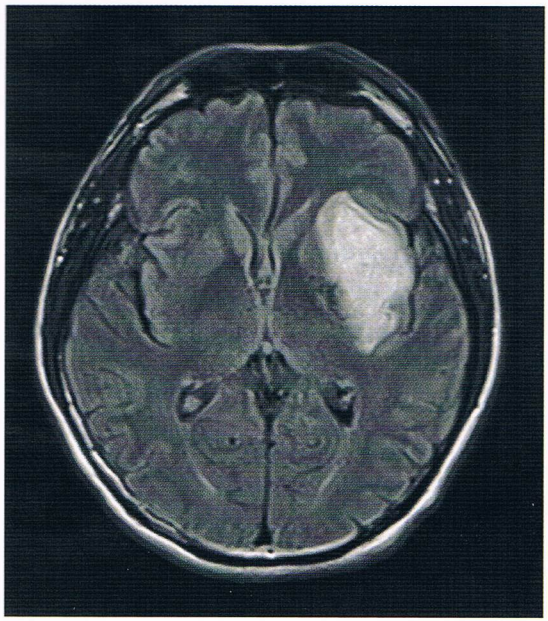

Fig. 1. Séquence axiale FLAIR objectivant un hématome lenticulo-capsulaire externe gauche en hypersignal FLAIR responsable d'un effet de masse sur le striatum gauche sans déviation de la ligne médiane.

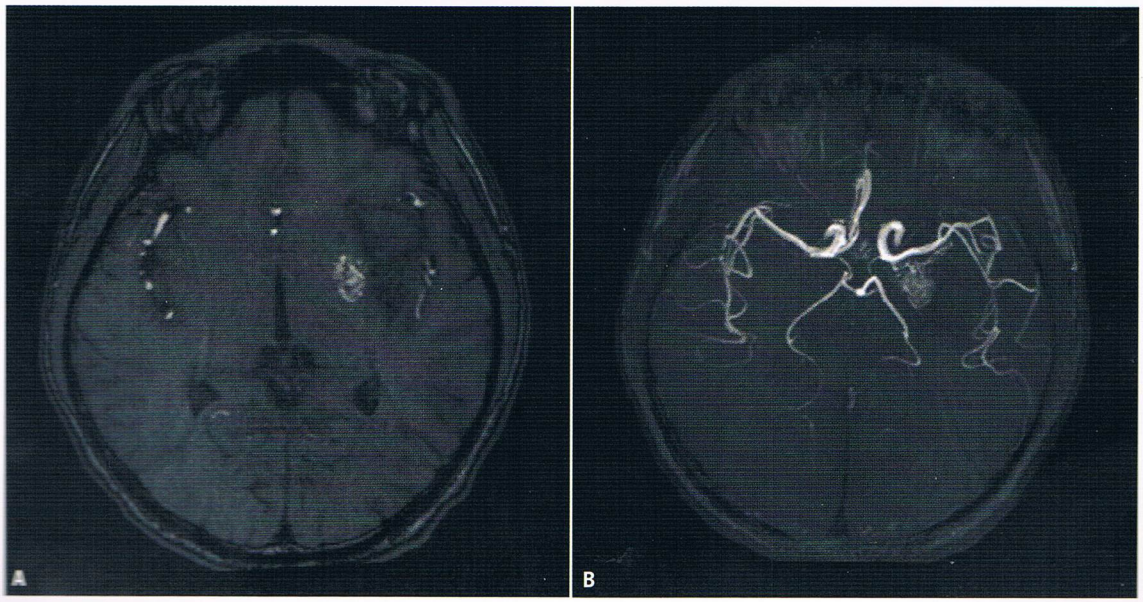

Fig. 2. Séquence ARM 3D TOF en coupe native (**A**) et en reconstruction MIP axiale (**B**) objectivant des structures vasculaires en hypersignal TOF au contact du bord médial de l'hématome en rapport avec le nidus d'une malformation artério-veineuse cérébrale.

www.lemanip.com

→ EXPLORATION DES LOGES CAVERNEUSES

Paratger Le Site www.lemanip.com Tout Est Gratuit

GÉNÉRALITÉS

- La loge caverneuse est un « carrefour» anatomique complexe où se croisent de nombreuses structures nerveuses, artérielles, veineuses et ostéodurales à l'origine de pathologies diverses.
- Parmi les affections des loges caverneuses, les tumeurs prédominent (macroadénome invasif, méningiome, schwannome, métastase...) suivies des pathologies vasculaires (anévrisme, fistule artérioveineuse durale ou carotido-caverneuse directe, thrombose veineuse). Les processus inflammatoires et infectieux sont rares (syndrome de Tolosa-Hunt, granulomatose de Wegener, sarcoïdose, tuberculose, sinusite compliquée...).
- Indications de l'IRM :
  - Bilan initial d'une ophtalmoplégie douloureuse et/ou d'un chémosis associé à une exophtalmie avec ou sans souffle pulsatile.
  - Suivi thérapeutique d'une lésion de la loge caverneuse.

OBJECTIFS

- Identifier une pathologie tumorale, vasculaire, inflammatoire ou infectieuse des loges caverneuses.
- Préciser l'origine initialement intracaverneuse ou extracaverneuse du processus pathologique (en particulier pour les tumeurs).
- Faire le bilan d'extension et/ou du retentissement locorégional de l'atteinte de la loge caverneuse.

TECHNIQUE

▸ PROTOCOLE STANDARD

- Couverture anatomique :
  - des cornes frontales des ventricules latéraux aux fosses infratemporales en axial.
  - des apex orbitaires à la citerne prépontique en coronal (Fig. 1).
  - couverture des deux loges caverneuses en sagittal d'un uncus temporal à l'uncus temporal controlatéral (Fig. 2).
- **Topogramme axial, coronal et sagittal**
- **Coronales et sagittales écho de spin T1** en coupes fines (≤ 3 mm)
- **Coronales écho de spin T2** en coupes fines (≤ 3 mm)
- **Coronales, sagittales et axiales écho de spin T1 Fat Sat gadolinium** en coupes fines (≤ 3 mm). Placer une bande de pré-saturation artérielle pour réduire artefacts de flux au niveau des siphons carotidiens.

▸ SÉQUENCES COMPLÉMENTAIRES OPTIONNELLES

- **ARM 3D TOF** du polygone de Willis et de la portion intra-caverneuse des siphons carotidiens, si suspicion d'anévrisme ou de shunt artérioveineux.
- **ARM Dynamique** pendant l'injection de produit de contraste dans le plan sagittal centré sur la loge caverneuse suspecte et couvrant la veine ophtalmique et le sinus pétreux inférieur homolatéraux, si suspicion de fistule artérioveineuse durale ou carotido-caverneuse directe. Surveillance de l'arrivée du bolus en temps réel par « fluoroscopie IRM» avec déclenchement manuel ou automatique (bolus track) de la séquence afin de prévenir toute contamination veineuse lors de l'acquisition.
- **T1 Dynamique** pendant l'injection de produit de contraste dans le plan coronal (ou axial), si pas de suspicion d'hémangiome. Privilégier le plan dégageant le mieux la lésion pour le choix du plan d'acquisition.
- **Séquences fortement pondérées T2 3D** en coupes très fines à < 0,5 mm en écho de gradient (de type CISS ou DRIVE) ou turbo spin écho (de type FIESTA) permettant des reformations dans les 3 plans pour analyse des nerfs crâniens. Images natives acquises dans le plan axial.
- **Axiales Diffusion** (b = 0 ; b = 1 000) avec carte ADC, si suspicion de kyste épidermoïde ou de lymphome.
- **Axiales FLAIR** (plan CA-CP) sur l'ensemble du crâne, en cas d'atteinte extracaverneuse.
- **Axiales T2* écho de gradient** (plan CA-CP) pour la recherche des stigmates de saignement intra-parenchymateux en cas de thrombophlébite.

▸ SUIVI

Le protocole de suivi devra être identique au protocole d'exploration initiale afin d'évaluer la réponse au traitement dans le cas des pathologies tumorales, inflammatoires et infectieuses.

RÉSULTATS

- Ce protocole permet de réaliser un bilan des loges caverneuses en 20 minutes environ si on ne réalise pas les séquences optionnelles.
- La réalisation des séquences optionnelles dépend du contexte clinique, indispensable pour l'orientation de l'examen IRM.

www.lemanip.com

Paratger Le Site www.lemanip.com Tout Est Gratuit

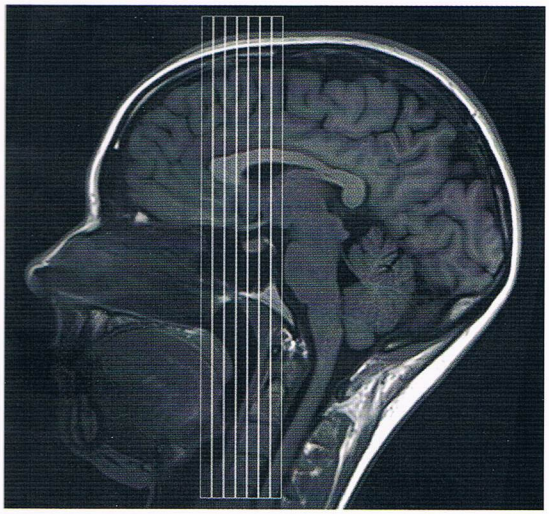

Fig. 1. Repérage et positionnement des séquences coronales avec couverture des deux loges caverneuses s'étendant des apex orbitaires à la citerne prépontique.

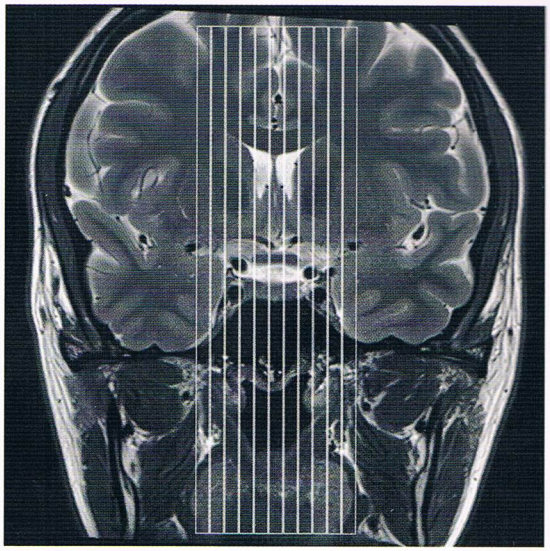

Fig. 2. Repérage et positionnement des séquences sagittales couvrant les deux loges caverneuses.

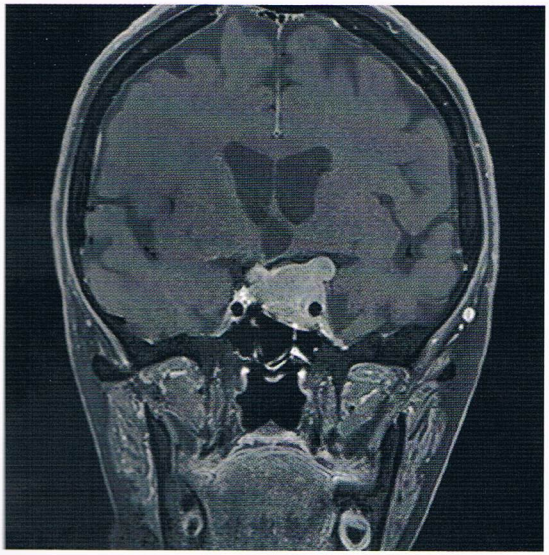

Fig. 3. Macroadénome hypophysaire invasif envahissant la loge caverneuse gauche, engainant l'artère carotide interne gauche et exerçant un effet de masse sur le chiasma et le nerf optique gauches. Acquisition coronale T1 Fat Sat Gadolinium.

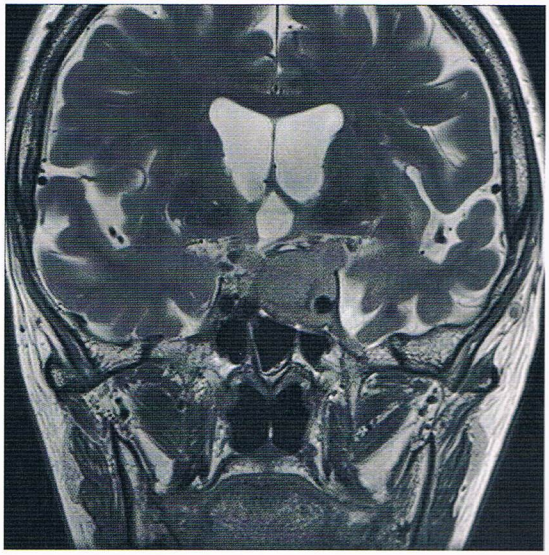

Fig. 4. Macroadénome hypophysaire invasif envahissant la loge caverneuse gauche, engainant l'artère carotide interne gauche et exerçant un effet de masse sur le chiasma et le nerf optique gauches. Acquisition coronale T2 TSE.

www.lemanip.com

IRM EN IMAGERIE NEUROLOGIQUE

→ EXPLORATION D'UNE DÉMENCE / D'UN TROUBLE COGNITIF

Paratger Le Site www.lemanip.com Tout Est Gratuit

GÉNÉRALITÉS

Une IRM cérébrale systématique est recommandée devant tout trouble cognitif avéré de découverte récente.

Définition

Le but de l'IRM est :

- D'éliminer un syndrome démentiel « curable » (tumeur frontale, hématome sous-dural chronique, etc.).
- De préciser l'étiologie de l'atteinte cognitive.

Place éventuelle des autres explorations

Une tomodensitométrie peut être réalisée, par défaut, en cas de contre-indication à l'IRM.

OBJECTIFS

- Rechercher l'existence d'une autre cause de trouble cognitif :
  - Processus expansif intracrânien.
  - Hématome intracrânien.
  - Hydrocéphalie à pression normale.
  - Séquelle d'accident vasculaire.
- Objectiver une atrophie cérébrale.
- Objectiver les lésions vasculaires cérébrales.

PROTOCOLE

▸ EXAMEN DIAGNOSTIQUE

Séquences conventionnelles

- ▸ T1 SE sagittal, épaisseur de coupe 4 à 5 mm.
- ▸ T2 SE rapide axial dans le plan CA-CP, épaisseur de coupe 4 à 5 mm.
- ▸ FLAIR axial : coupes identiques au T2.
- ▸ Coupes coronales en haute résolution en T1 en inversion-récupération (ou en T2 SE rapide) perpendiculaires aux cornes temporales (cf. fiche 7, fig. 2), centrées sur les régions fronto-temporo-pariétales : épaisseur de coupe 3 à 4 mm ou T1 3D isotrope avec reformations multiplanaires axiales, coronales et sagittales.
- ▸ T2* axial dans le plan CA-CP, épaisseur de coupe 4 à 5 mm.

NB : Conditions particulières : examen réalisé sans injection de produit de contraste.

Séquence complémentaire

Imagerie de diffusion (b0, b1000, cartographie ADC), épaisseur de coupe 3 à 5 mm, si :

- Anomalies de signal susceptibles d'orienter vers une pathologie vasculaire (leucoaraïose, lacunes, accidents territoriaux ou jonctionnels) ;
- Suspicion de maladie de Creutzfeldt-Jakob.

▸ SUIVI

Si une imagerie cérébrale a été récemment pratiquée, il n'est pas recommandé de la répéter en l'absence d'éléments susceptibles de la motiver (recommandations HAS 2011).

▸ STRUCTURE DU COMPTE-RENDU

- ▸ Analyser le cortex cérébral (circonvolutions cérébrales frontales, temporales et pariétales).
- ▸ Évaluer l'atrophie hippocampique (échelle de Scheltens).
- ▸ Rechercher des anomalies de signal au niveau de la substance blanche et des noyaux gris en FLAIR, en T2, en imagerie de diffusion.
- ▸ Rechercher des microsaignements intraparenchymateux pouvant orienter vers une démence d'origine vasculaire ou une angiopathie amyloïde.

RÉSULTATS

▸ RÉSULTATS NORMAUX

Les orientations transverses CA-CP et coronales perpendiculaires au grand axe des hippocampes sont définies dans la fiche suivante « Exploration d'une épilepsie ».

Références

Recommandations HAS décembre 2011 : Maladie d'Alzheimer et maladies apparentées : diagnostic et prise en charge (http://www.has-sante.fr/portail/jcms/c_1148883/fr/maladie-dalzheimer-et-maladies-apparentees-diagnostic-et-prise-en-charge?xtmc=&xtcr=5)

www.lemanip.com

Paratger Le Site www.lemanip.com Tout Est Gratuit

▸ EXEMPLES PATHOLOGIQUES

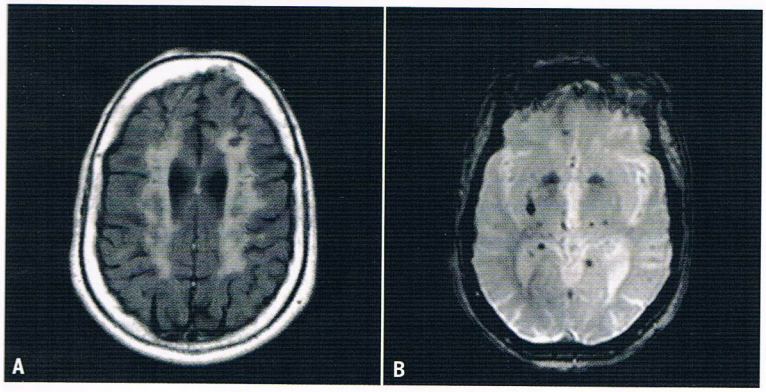

Fig. 1. Démence vasculaire. Femme de 68 ans. Bilan de troubles cognitifs. Aspect IRM évocateur d'une démence vasculaire, associant anomalies de la substance blanche profonde et périventriculaire sur la séquence FLAIR (1a), infarctus lacunaires et microsaignements intraparenchymateux profonds sur la séquence T2 écho de gradient (1b).

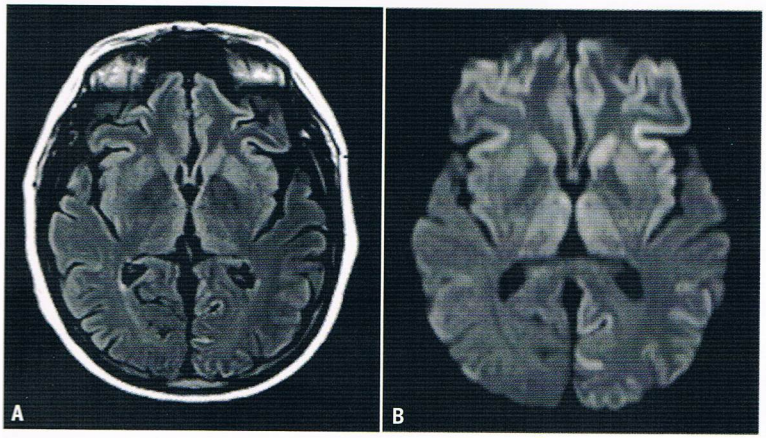

Fig. 2. Maladie de Creutzfeldt-Jakob. Femme, 68 ans. Démence d'installation progressive. Hypersignaux FLAIR (2a) et en imagerie de diffusion (2b) du ruban cortical, des noyaux caudés, des putamens ainsi que des thalamus, de façon bilatérale, évocateur d'une maladie de Creutzfeldt-Jakob.

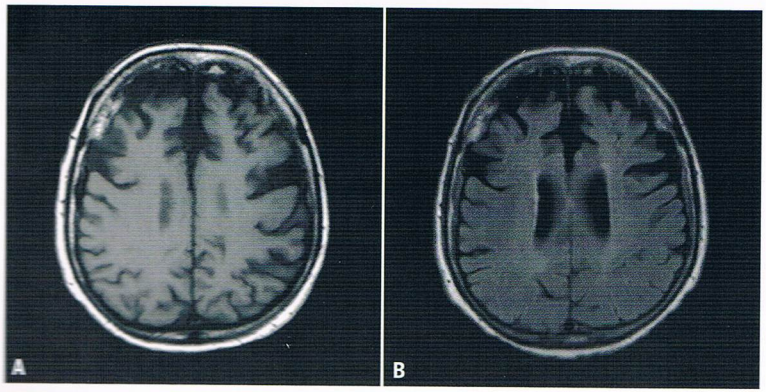

Fig. 3. Démence fronto-temporale. Femme 76 ans. Troubles cognitifs anciens évocateurs d'une démence fronto-temporale. IRM cérébrale en séquence T1 (3a) et FLAIR (3b), dans le plan transverse CA-CP. Elargissement sulcal frontal témoignant d'une atrophie à prédominance fronto-polaire.

www.lemanip.com

IRM EN IMAGERIE NEUROLOGIQUE

→ EXPLORATION D'UNE ÉPILEPSIE

Paratger Le Site www.lemanip.com Tout Est Gratuit

GÉNÉRALITÉS

▸ DÉFINITION

- La crise d'épilepsie résulte d'une activité électrique neuronale anormale.
- L'épilepsie maladie est caractérisée par la répétition des crises.
- Elle touche 1 à 3 % de la population générale.

▸ CIRCONSTANCES HABITUELLES DE L'EXAMEN

- La réalisation d'une IRM doit être systématique devant toute épilepsie partielle pharmacorésistante, à la recherche d'une lésion cérébrale épileptogène (malformation artérioveineuse, dysplasie corticale, sclérose mésiale, etc.).
- La réalisation d'une IRM doit être systématique devant toute épilepsie de l'adulte, qu'elle soit partielle ou généralisée, à la recherche d'une origine tumorale (tumeur gliale, métastase).

▸ PLACE ÉVENTUELLE DES AUTRES EXPLORATIONS

La tomodensitométrie n'a pas d'indication dans le bilan d'une épilepsie, en dehors du cadre de l'urgence.

OBJECTIFS

▸ DIAGNOSTIC

- Le but de l'IRM est d'identifier la lésion cérébrale responsable de l'épilepsie, qu'elle soit généralisée ou partielle.
- L'épilepsie nécessite un bilan IRM précautionneux, ayant recours à des séquences de résolution spatiale élevée et dont la résolution en contraste doit être optimisée.
- Les acquisitions pourront être centrées sur la région épileptogène, identifiée par le bilan électroclinique.

PROTOCOLE

▸ EXAMEN DIAGNOSTIQUE

- Antenne tête émettrice-réceptrice ou en réseau phasé multi-canaux.
- Cette indication bénéficiera d'une exploration à haut champ (3T).

Plan d'examen (si non utilisation de séquence volumique) ou de reconstruction

- Le plan d'acquisition transverse, bicommissural (CA-CP) est défini par une ligne unissant le bord supérieur de la commissure antérieure (CA) et le bord inférieur de la commissure postérieure (CP) (Fig. 1).
- Le plan coronal est défini par une perpendiculaire au grand axe des hippocampes (Fig. 2).

Fig. 1. Orientation des coupes transverses, dans le plan CA-CP.

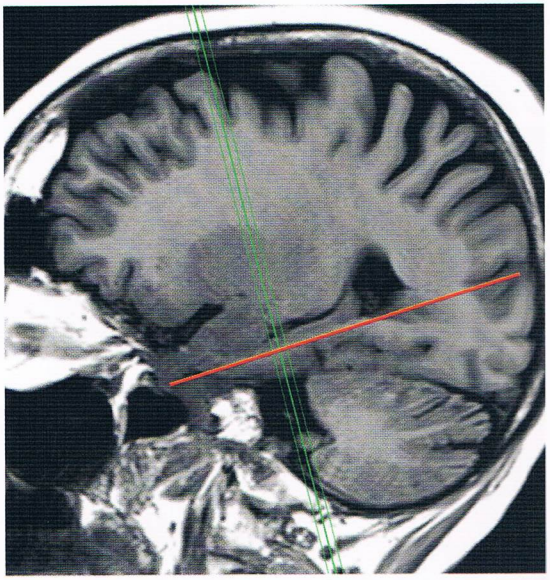

Fig. 2. Positionnement des coupes coronales, perpendiculaires au grand axe de l'hippocampe.

Séquences conventionnelles

- Topogramme axial, coronal et sagittal.
- T1 SE sagittal: épaisseur de coupe 4 à 5 mm.
- T2 SE axial dans le plan CA-CP : épaisseur de coupe 4 à 5 mm.
- FLAIR axial : coupes identiques au T2.
- T2* EG axial : coupes identiques au T2.
- En cas de premier examen, T1 SE axial après injection de : coupes identique au T2.

www.lemanip.com

Paratger Le Site www.lemanip.com Tout Est Gratuit

Conditions particulières de l'injection du produit de contraste

- Il n'est pas réalisé d'injection de sels de gadolinium, de principe.
- Toutefois, lors d'un premier examen, il est recommandé de compléter par des coupes après injection lente d'une dose standard de gadolinium (0,1 mmol/kg).

Séquence(s) complémentaire(s)

Les séquences optionnelles sont adaptées à la localisation de l'épilepsie.

- **En cas d'épilepsie temporale**
  - T1 en inversion-récupération coronal (Fig. 2) haute résolution : épaisseur de coupe 2 à 4 mm ou T1 3D isotrope millimétrique avec reformatages multiplanaires; ou T2 2D SE coronal haute résolution; épaisseur de coupe 2-4 mm.
  - FLAIR coronal haute résolution.
- **Autres épilepsies partielles**
  Coupes en T1 (ou T2) en haute résolution centrées sur le foyer épileptogène.
- **En cas d'épilepsie d'origine tumorale**
  Cf. Fiche « Exploration d'une tumeur cérébrale ».

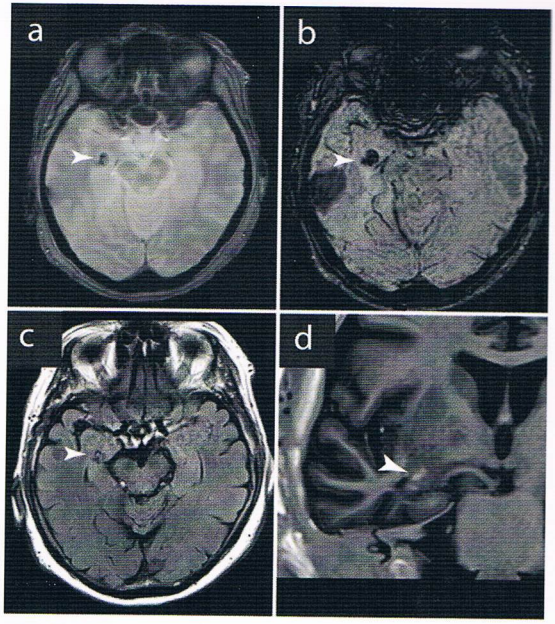

Fig. 4. Cavernome.
Femme, 75 ans, épilepsie partielle temporale droite pharmacorésistante. Acquisitions transverses T2 écho de gradient (**A**), imagerie de susceptibilité magnétique (**B**), FLAIR (**C**), et coronales perpendiculaire au grand axe de l'hippocampe T1 inversion-récupération (**D**). Cavernome temporal droit (tête de flèche blanche) intéressant la tête de l'hippocampe droit.

RÉSULTATS

▸ EXEMPLES PATHOLOGIQUES (Fig. 3, Fig. 4 et Fig. 5)

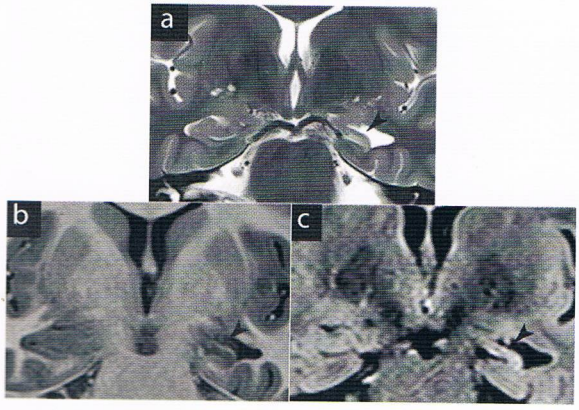

Fig. 3. Sclérose mésiale (sclérose hippocampique).
Homme, 24 ans. Épilepsie partielle temporale pharmaco-résistante. Acquisitions coronales perpendiculaires au grand axe des hippocampes T2 (**A**), T1 inversion-récupération (**B**) et FLAIR (**C**). Sclérose hippocampique gauche (tête de flèche noire) réalisant une diminution de hauteur de l'hippocampe, une perte des digitations hippocampiques et un hypersignal FLAIR.

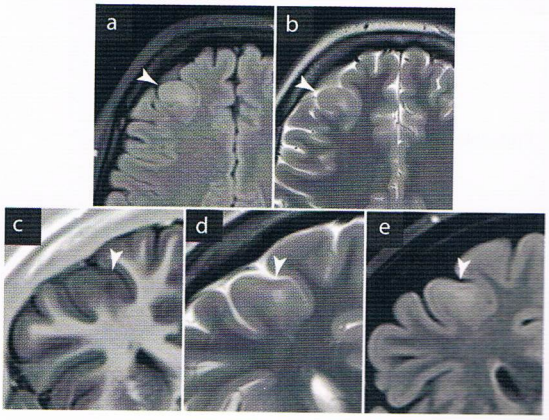

Fig. 5. Dysplasie corticale focale de type I.
Femme, 26 ans. Acquisitions transverses FLAIR (**A**), T2 (**B**), coronales T1 inversion-récupération (**C**), T2 (**D**) et FLAIR (**E**).
Épaississement focal du cortex dans la région fronto-polaire externe droite, associé à un hypersignal cortico-sous-cortical FLAIR et T2 (tête de flèche blanche), en rapport avec une dysplasie corticale focale de type I.

www.lemanip.com

IRM EN IMAGERIE NEUROLOGIQUE

→ EXPLORATION D'UNE TUMEUR CÉRÉBRALE

Paratger Le Site www.lemanip.com Tout Est Gratuit

GÉNÉRALITÉS

- L'IRM cérébrale multimodale a un rôle essentiel dans le diagnostic initial et le suivi des tumeurs cérébrales primitives ou secondaires.
- Le protocole sera standardisé afin d'optimiser le bilan pré-thérapeutique et d'assurer la comparabilité des imageries de suivi.

Définition

- Les cancers du SNC représentent environ 2 % des tumeurs malignes de l'adulte.
- Les tumeurs cérébrales secondaires sont beaucoup plus fréquentes que les tumeurs primitives.
- Les cancers du SNC sont principalement des tumeurs neuroépithéliales et le principal type histologique est constitué par les gliomes. Leur grade définit le degré de malignité des gliomes.
- À la classification anatomopathologique classique (grade I à IV de l'OMS) s'ajoute de plus en plus une classification moléculaire en fonction de marqueurs ayant une valeur pronostique, déterminant souvent la réponse à la chimiothérapie.

Circonstances habituelles de l'examen

- **Symptomatologie progressive :** extension des symptômes dite « en tache d'huile ».
  Les symptômes sont variés, parfois non spécifiques : troubles cognitifs, troubles de l'humeur, céphalées rebelles et inhabituelles.
- **Symptomatologie brutale :** crise convulsive, signes d'hypertension intracrânienne, déficits focaux.

Place éventuelle des autres explorations

- Place limitée de la tomodensitométrie sans puis avec injection de produit de contraste :
  - patients ayant une contre-indication à l'IRM,
  - défaut d'accès à l'IRM en situation d'urgence,
  - en complément de l'IRM : recherche de calcifications, évaluation de la voûte crânienne (méningiomes).
- TDM thoraco-abdomino-pelvien, PET-SCAN : en cas de suspicion de lésion secondaire.

OBJECTIFS

- Confirmer le syndrome de masse et orienter vers un diagnostic.
- Le diagnostic étiologique est basé sur un faisceau d'arguments (épidémiologiques, cliniques, radiologiques).
- L'IRM cérébrale a également un rôle primordial pour évaluer la réponse aux traitements et le contrôle tumoral.

Diagnostic

- Préciser la topographie intra ou extra-axiale du processus tumoral, ses dimensions.
- Évoquer certains diagnostics différentiels (infectieux, inflammatoires).

Bilan d'extension locorégional

- Analyser le retentissement du processus tumoral sur le système ventriculaire et les axes artériels et veineux.
- Évaluer la nécessité d'une imagerie médullaire en cas de risque de dissémination tumorale au SNC.

PROTOCOLE

Protocole de base	T1 SE axial FLAIR axial T2 SE axial ou coronal (perpendiculaire au plan CA-CP) T2* Injection de sels de gadolinium puis : – soit T1 SE dans 2 plans – soit acquisition volumique T1 EG	Détection de sang, de calcifications Meilleure sensibilité aux prises de contraste. Intérêt morphologique.
Séquences optionnelles	Angio-IRM veineuse avec injection de gadolinium Angio-IRM artérielle en temps de vol (3D TOF)	Tumeur extra-axiale située à proximité d'un sinus veineux. Tumeur de la base du crâne située à proximité du polygone de Willis.
Protocole avancé	Diffusion	Restriction de la diffusion dans certaines tumeurs : lymphome, médulloblastome, kyste épidermoïde. Diagnostic différentiel avec un abcès intracrânien.
	Perfusion	Vascularisation de la tumeur. Rupture de barrière hémato-encéphalique. Réponse thérapeutique.
	Spectroscopie	Profil tumoral (augmentation de la choline, diminution NAA). Orientation sur la nature de la tumeur

www.lemanip.com

Paratger Le Site www.lemanip.com Tout Est Gratuit

▸ EXAMEN DIAGNOSTIQUE

Plan d'examen (si non utilisation de séquence volumique) ou de reconstruction

Acquisition coronale T2 : perpendiculaire au plan CA-CP (Fig. 1)

Modalités du suivi IRM

- Séquences conventionnelles
- Intérêt de la perfusion : différencier radionécrose et récidive tumorale.

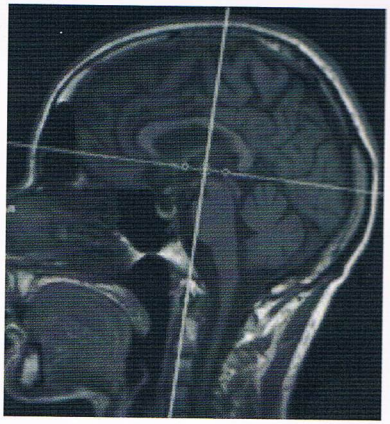

Fig. 1. Plan coronal, perpendiculaire au plan CA-CP.

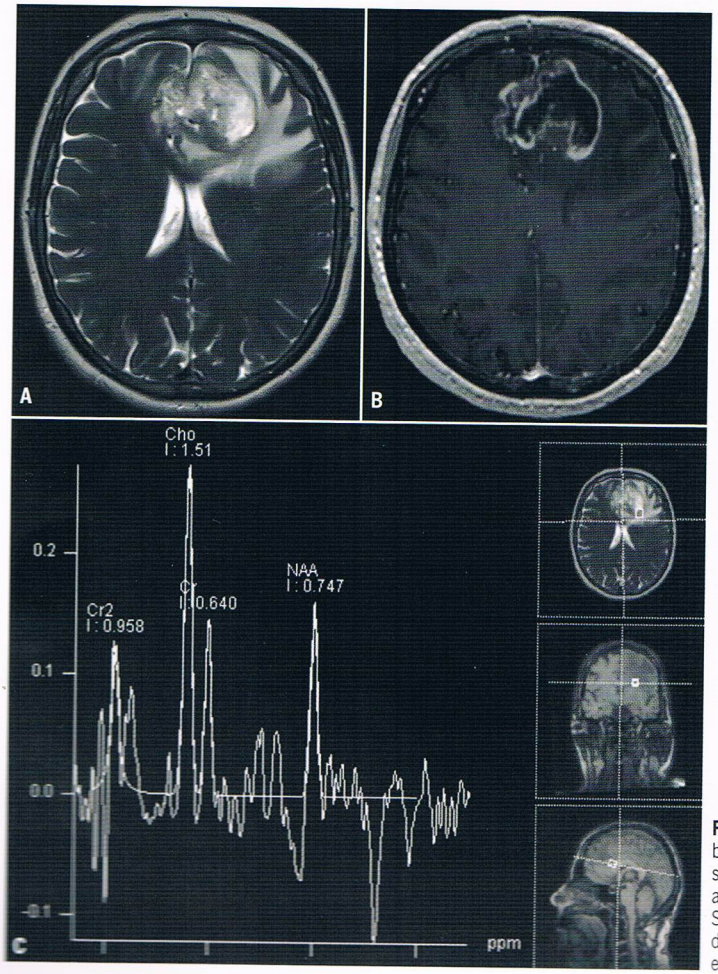

Fig. 2. Glioblastome, grade IV OMS. Syndrome de masse bifrontal, nécrotique, cerné d'œdème périlésionnel intéressant également le genou du corps calleux (T2 ES (**A**)), avec prise de contraste hétérogène (**B**).
Spectroscopie : profil tumoral avec augmentation du pic de choline et du rapport choline/créatine, chute du NAA et pic de lipides (**C**).

www.lemanip.com

Paratger Le Site www.lemanip.com Tout Est Gratuit

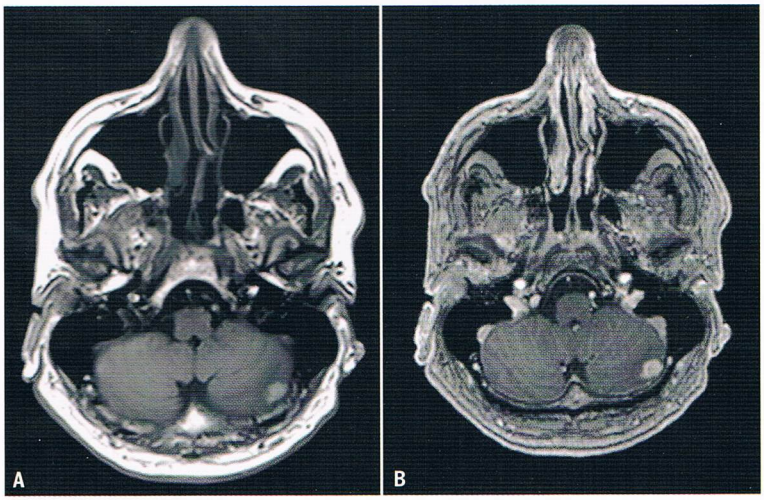

Fig. 3. Métastase cérébrale de mélanome malin. Lésion intraparenchymateuse de l'hémisphère cérébelleux gauche en hypersignal T1 spontané (mélanine) (**A**), rehaussé après injection de produit de contraste (**B**).

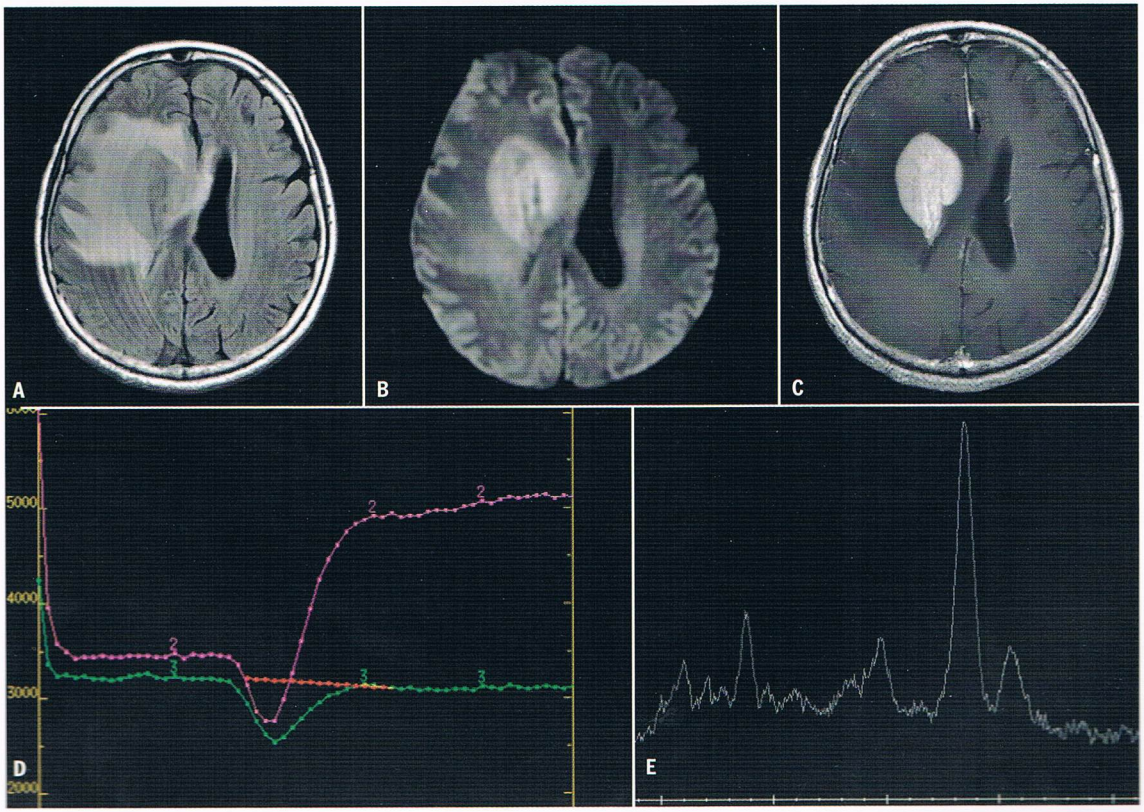

Fig. 4. Lymphome cérébral primitif. Syndrome de masse intraparenchymateux, venant au contact du ventricule latéral droit, en iso/hyposignal FLAIR, environné d'une plage hyperintense (**A**), en hypersignal sur l'imagerie de diffusion (b = 1000 (**B**)), en restriction sur la cartographie du coefficient de diffusion apparent, rehaussé de façon homogène après injection (**C**), présentant sur l'imagerie de perfusion un effet T1 marqué (**D**). Sur la spectroscopie monovoxel (**E**), un pic de lipides est visualisé, associé à une augmentation du pic de la choline.

www.lemanip.com

Paratger Le Site www.lemanip.com Tout Est Gratuit

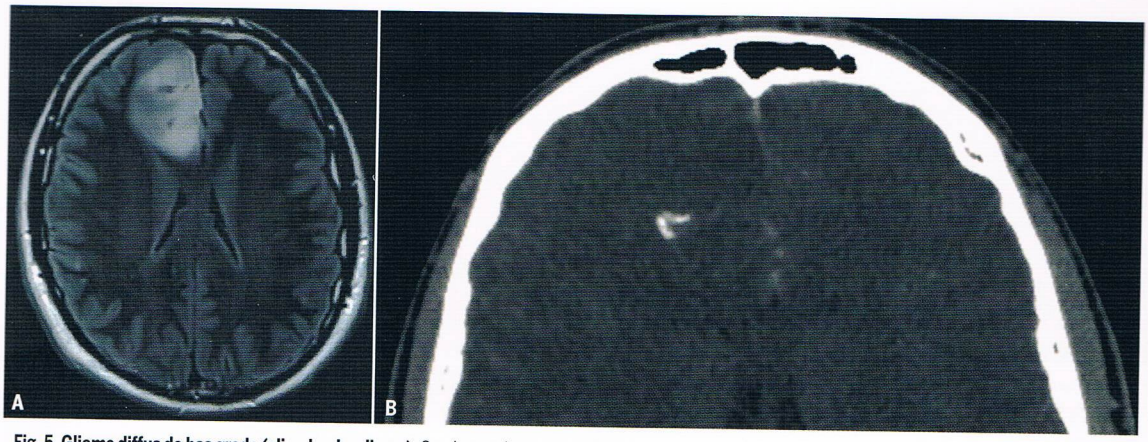

Fig. 5. Gliome diffus de bas grade (oligodendrogliome). Syndrome de masse cortico-sous-cortical fronto-cingulaire droit, en hypersignal FLAIR (**A**), non rehaussé après injection, présentant des calcifications au scanner (**B**).

www.lemanip.com

IRM EN IMAGERIE NEUROLOGIQUE

→ EXPLORATION D'UNE THROMBOPHLÉBITE CÉRÉBRALE

Paratger Le Site www.lemanip.com Tout Est Gratuit

GÉNÉRALITÉS

La recherche d'une thrombophlébite cérébrale est indiquée devant :

- Des céphalées récentes et anormales, persistantes ou d'aggravation progressive. Les facteurs de risque pro-thrombogènes sont à rechercher à l'interrogatoire (post-partum, contraceptifs oraux, tabagisme actif, infection locorégionale, troubles de la coagulation).
- Des signes neurologiques évoquant une lésion de localisation fronto-pariétale para-sagittale, temporo-occipitale basale ou bithalamique (territoires de drainage veineux).

OBJECTIFS

- Établir un diagnostic positif de thrombophlébite cérébrale : description des sinus veineux atteints et extension de la thrombose aux veines corticales adjacentes.
- Diagnostiquer les signes de complications de la thrombophlébite cérébrale : œdème veineux, lésions hémorragiques (hématomes, lobaires, pétéchies hémorragiques, suffusion hémorragique dans les espaces sous-arachnoïdiens).
- Suivi : évolution de la thrombophlébite (aspect en rail des thromboses semi-récentes), régression lésionnelle.

PROTOCOLE

▶ EXAMEN DIAGNOSTIQUE

- ▶ Séquences T1, T2*, Flair, diffusion b0, b1000 dans le plan axial.
- ▶ Séquence de susceptibilité magnétique SWI.
- ▶ Séquence T2 en plan coronal perpendiculaire au plan CA-CP.
- ▶ En l'absence de contre-indication à l'injection de chélates de gadolinium :
  - Angio-IRM veineuse après injection d'une dose standard de gadolinium (0,1 mmol/kg) au débit de 2 ml/s en acquisition 3D et soustraction. Reconstruction volumique MIP.
  - Acquisition volumique T1 écho de Gradient après injection. Reconstruction multi-planaire.
- ▶ En cas de contre-indication à l'injection (fiche CIRTACI):
  - Angio-IRM veineuse en contraste de phase.

▶ SUIVI

Lors du suivi, le même protocole est répété.

RÉSULTATS

- ▶ Analyse de la perméabilité des sinus veineux.
- ▶ Extension potentielle aux veines corticales. Intérêt de la séquence de susceptibilité magnétique dans cette indication.
- ▶ Conséquences parenchymateuses (œdème veineux, lésions hémorragiques et particulièrement hématomes lobaires).

www.lemanip.com

Paratger Le Site www.lemanip.com Tout Est Gratuit

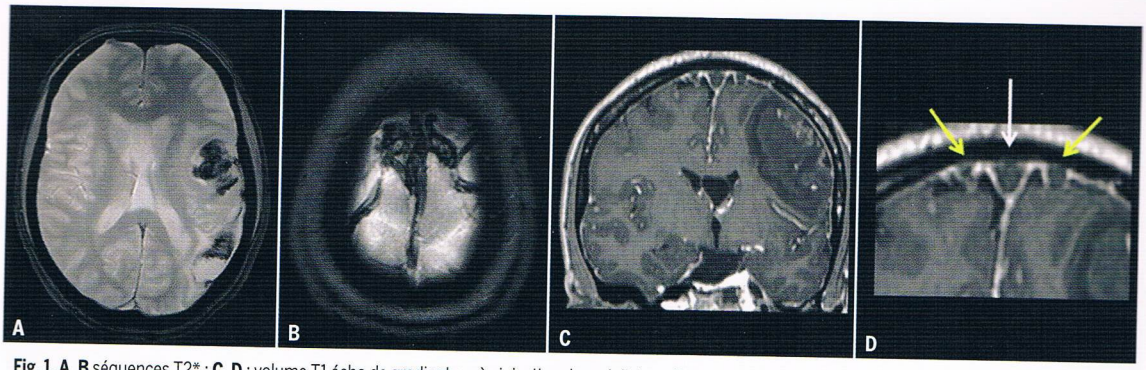

Fig. 1. A, **B** séquences T2* ; **C**, **D** : volume T1 écho de gradient après injection de gadolinium. Hématomes lobaires intra-parenchymateux (**A**) secondaires à une thrombophlébite du sinus longitudinal supérieur étendues aux veines corticales, visibles en hyposignaux T2* (**B**) et sous forme d'un defect de rehaussement post-injection de gadolinium au sein du sinus (**D**, flèche blanche) et des veines corticales (**D**, flèches jaunes).

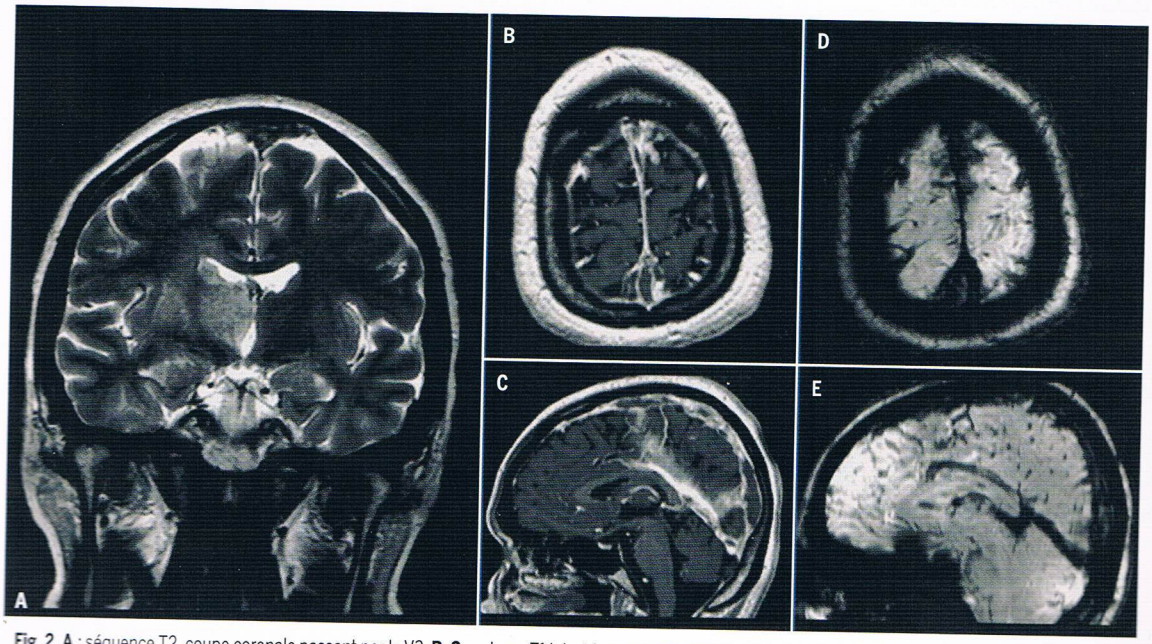

Fig. 2. A : séquence T2, coupe coronale passant par le V3. **B**, **C** : volume T1 injecté, reconstructions axiale et sagittale. **D**, **E** : séquence SWI d'imagerie de susceptibilité magnétique, reconstructions axiale et sagittale. Ischémie veineuse touchant le striatum et le thalamus droit, secondaire à une thrombophlébite profonde (sinus droit, ampoule de Galien) et touchant le sinus longitudinal supérieur.

www.lemanip.com

IRM EN IMAGERIE NEUROLOGIQUE

→ EXPLORATION D'UNE CÉPHALÉE

Paratger Le Site www.lemanip.com Tout Est Gratuit

GÉNÉRALITÉS

- Les céphalées, ou douleurs crâniennes, représentent l'un des symptômes les plus fréquents en médecine. On distingue les céphalées aiguës des céphalées progressives et des céphalées chroniques.
- L'imagerie cérébrale n'est pas nécessaire en cas de céphalée primaire typique (ANAES 2002). En revanche, la présence d'un signe d'alerte doit amener à la réalisation d'une imagerie cérébrale (cf. Guide du bon usage).
- En cas de céphalées intenses et brutales, un scanner ou une IRM doivent être réalisés en urgence afin d'éliminer une hémorragie intracrânienne.
- Dans les autres cas de céphalées nécessitant un examen complémentaire, l'accès à l'IRM est à favoriser.

OBJECTIFS

Devant une céphalée aiguë :

- Rechercher un saignement intracrânien récent.
- Si saignement, rechercher une cause (anévrysme intracrânien, malformation vasculaire, lésion sous-jacente).
- Éliminer les diagnostics différentiels (apoplexie hypophysaire, sinusite aiguë, dissection des artères cervicales).

Devant une céphalée chronique atypique :

- Éliminer une cause visible en imagerie (tumeur intracrânienne, thrombophlébite cérébrale, lésion vasculaire artérielle, hypertension intracrânienne « bénigne », hypotension intracrânienne idiopathique, malformation de Chiari).

PROTOCOLE

▸ EXAMEN DIAGNOSTIQUE

IRM 1.5T ou 3T, antenne tête, réseau phasé multicanaux. Les acquisitions non volumiques sont en coupes de 3 à 5 mm d'épaisseur. Couverture de l'ensemble de l'encéphale.

Sagittal T1 EG	Sert de repérage. Permet notamment d'étudier la charnière cervico-occipitale.
Axial FLAIR HSA ou 3D Flair	Séquences optimisées pour la détection d'une hémorragie sous-arachnoïdienne récente, avec réduction des artefacts de flux de LCR pour éviter les faux positifs.
Axial T2*	Détection de stigmates hémorragiques. L'association Flair optimisé et T2* permet une sensibilité de ~ 100 % pour la détection de saignement intracrânien, quelle que soit la date du saignement.
3D TOF standard	Bilan d'éventuels anévrismes intracrâniens. Couvre du départ des PICA (segment V4 de l'artère vertébrale) jusqu'aux péri-calleuses.
Coronal T2	Analyse du parenchyme, du signal et de la taille de l'hypophyse, du signal des nerfs optiques et de la taille de leur gaine.
Diffusion standard, bo, b1000	Éliminer une étiologie ischémique (par exemple secondaire à une dissection cervicale).
Volume T1 après injection de Gadolinium	Non systématique. À réaliser si suspicion clinique de thrombophlébite cérébrale ou si découverte d'une lésion sur les séquences précédentes nécessitant une injection pour caractérisation.

RÉSULTATS

▸ RÉSULTATS NORMAUX

Check-list : Si l'examen paraît normal, penser à vérifier l'absence d'anomalie sous-jacente

- Polygone de Willis (anévrismes, variantes anatomiques).
- Sinus veineux (éliminer une thrombophlébite cérébrale).
- Système ventriculaire (éliminer une hydrocéphalie communicante ou obstructive).
- Hypophyse : nécrose hémorragique (apoplexie pituitaire) ou selle turcique vide (hypertension intracrânienne idiopathique).
- Fosse postérieure et charnière cervico-occipitale : signes d'hypotension intracrânienne idiopathique, malformation de Chiari.
- Dilatation de la gaine des nerfs optiques (hypertension intracrânienne idiopathique).
- Sinus de la face (éliminer une pathologie ORL).
- Dissection cervicale (toujours vérifier les premières coupes en séquences Flair et T2*).

www.lemanip.com

Paratger Le Site www.lemanip.com Tout Est Gratuit

▸ EXEMPLES PATHOLOGIQUES

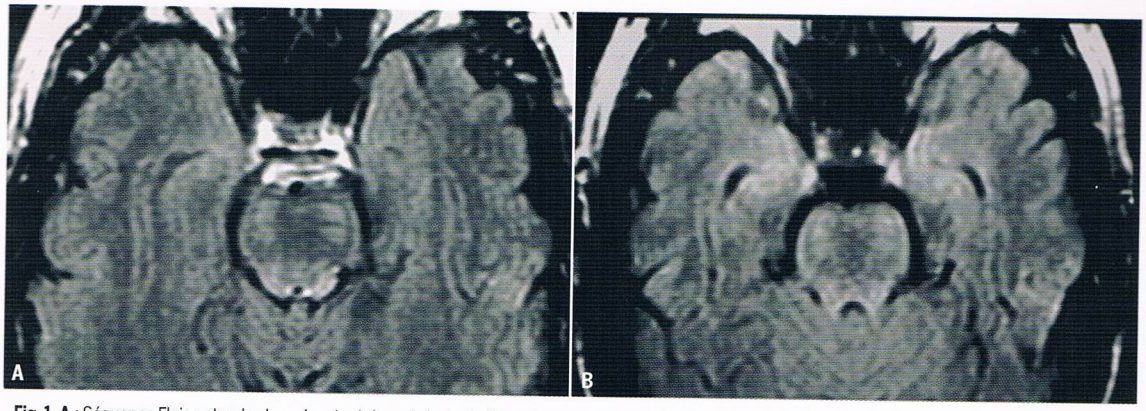

Fig. 1. A : Séquence Flair « standard » présentant des artefacts de flux pré-pontiques, pouvant être piégeant dans le cadre d'une recherche d'hémorragie méningée. **B** : Même patient avec une séquence Flair compensée en flux. Absence d'hypersignal anormal pré-pontique.

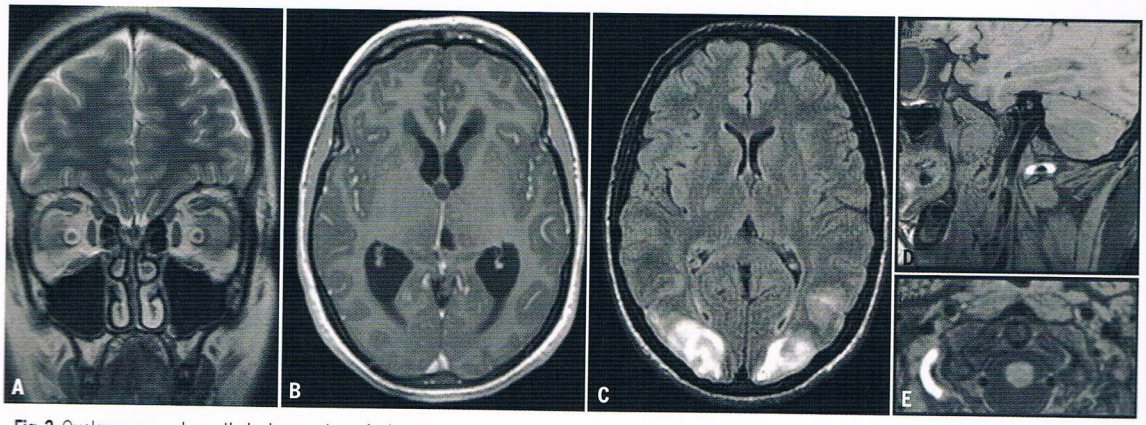

Fig. 2. Quelques exemples pathologiques retrouvés devant une céphalée.
A : Séquence T2, coupes coronales passant par les orbites. Dilatation de la gaine des nerfs optiques, chez une patiente présentant une hypertension intracrânienne idiopathique.
B : Volume T1 écho de gradient après injection de gadolinium. Reconstruction en coupes axiales. Processus intra-ventriculaire (kyste colloïde du V3), responsable d'une hydrocéphalie obstructive.
C : Séquence Flair en coupes axiales. Hypersignaux postérieurs bilatéraux, chez une femme dans un contexte clinique d'éclampsie, évoquant une encéphalopathie postérieure réversible.
et **E**. Volume T1 Fast spin écho, avec effet sang noir, et reconstructions coronales (**D**) et sagittales (**E**), chez un patient présentant une dissection vertébrale droite : hématome en hypersignal T1 spontané.

www.lemanip.com

→ ANGIO-IRM CAROTIDIENNE

Paratger Le Site www.lemanip.com Tout Est Gratuit

GÉNÉRALITÉS

- Une imagerie non invasive des artères cervicales à destinée encéphalique doit être réalisée lors du bilan vasculaire qui confirmera ou exclura la présence d'une sténose ou d'une occlusion. Pour l'évaluation du degré de sténose, deux techniques non invasives (à choisir parmi échographie Doppler, ARM avec injection et angioscanner) sont utilisées en association.
- Les performances de l'angioscanner sont très proches de celles de l'ARM. Cependant, il reste un examen spécialisé de seconde intention en cas de discordance échographie doppler /ARM.
- En cas de suspicion de dissection des artères cervicales, l'analyse des troncs supra-aortiques comporte une analyse de la paroi vasculaire à la recherche d'un hématome pariétal.

OBJECTIFS

- Analyse morphologique des artères cervico-encéphaliques à la recherche de sténose (pathologie athéromateuse) ou d'irrégularités (dysplasie fibro-musculaire, irrégularités post-dissection cervicale).
- En cas de sténose athéromateuse, établissement du degré de sténose selon le score NASCET.
- Recherche de sténoses en tandem (localisation intracrânienne associée à une localisation bulbaire, ipsilatérales).
- Dans le cas d'une suspicion de dissection des artères cervicales, recherche d'un hématome en hypersignal T1 spontané (séquence volumique T1 FSE, ou axial 2D T1 sang noir).

PROTOCOLE

▸ EXAMEN DIAGNOSTIQUE

Deux techniques peuvent être utilisées :

1. **Angio-IRM volumique après injection de gadolinium**, basée sur une imagerie rapide de premier passage 3D T1 EG associée à une injection intraveineuse de chélates de gadolinium.

   Le lancement de la séquence est synchronisé à l'arrivée du produit de contraste (fluoro-IRM ou scopie IRM pour la détection de l'arrivée du bolus au niveau de l'aorte ascendante).

   Cette technique nécessite un bolus de gadolinium dont la quantité est fonction du poids (0,1 mmol/kg) et dont le débit est de 2 à 3 ml/s. Elle permet d'obtenir un signal indépendant des flux, dépendant du raccourcissement du T1 du sang lié à l'injection de gadolinium.

2. **Angio-IRM 4D dynamique injectée, en acquisition volumique sur l'ensemble des axes cervico-encéphaliques.** Les nouvelles techniques d'encodage du plan de Fourrier permettent d'améliorer la résolution spatiale des séquences dynamiques 4D et rendent possible leur utilisation à l'étage cervical. Le point positif est la possibilité de choisir une phase purement artérielle pour la reconstruction 3D sans pollution veineuse.

   Dans un cas comme dans l'autre, la résolution spatiale n'est pas suffisante pour analyser précisément les artères du cercle artériel de la base du crâne. Une séquence spécifique (3D TOF non injectée) centrée sur le polygone de Willis peut être associée.

Précautions particulières

- ▸ Champ d'exploration : ne pas couper en arrière les artères vertébrales.
- ▸ Voie d'abord pour injection au niveau du bras droit.
- ▸ Reconstruction axe par axe.

Recherche d'hématome mural

- ▸ Dans le cadre d'une suspicion de dissection artérielle, la recherche d'un hématome de paroi doit être réalisée avant toute injection de gadolinium.
- ▸ Au mieux, une séquence volumique 3D T1 FSE avec saturation de graisse et effet sang noir inhérent à cette séquence peut être réalisée. Les reconstructions multiplanaires et la résolution spatiale infra-millimétrique en font une séquence de choix.
- ▸ En cas d'impossibilité de réaliser ces séquences, les séquences 2D T1 sang noir peuvent être réalisées.

RÉSULTATS

▸ RÉSULTATS NORMAUX

- ▸ Qualité de l'examen, visualisation du tronc des grosses artères, choix de la phase analysée (Fig. 1).
- ▸ Reconstruction et analyse axe par axe (Fig. 2, anatomie normale).
- ▸ Ostium, bulbe, pénétration intracrânienne.
- ▸ Citer les variantes, regarder la crosse.

▸ EXEMPLES PATHOLOGIQUES

Score NASCET (Fig. 3).

www.lemanip.com

Paratger Le Site www.lemanip.com Tout Est Gratuit

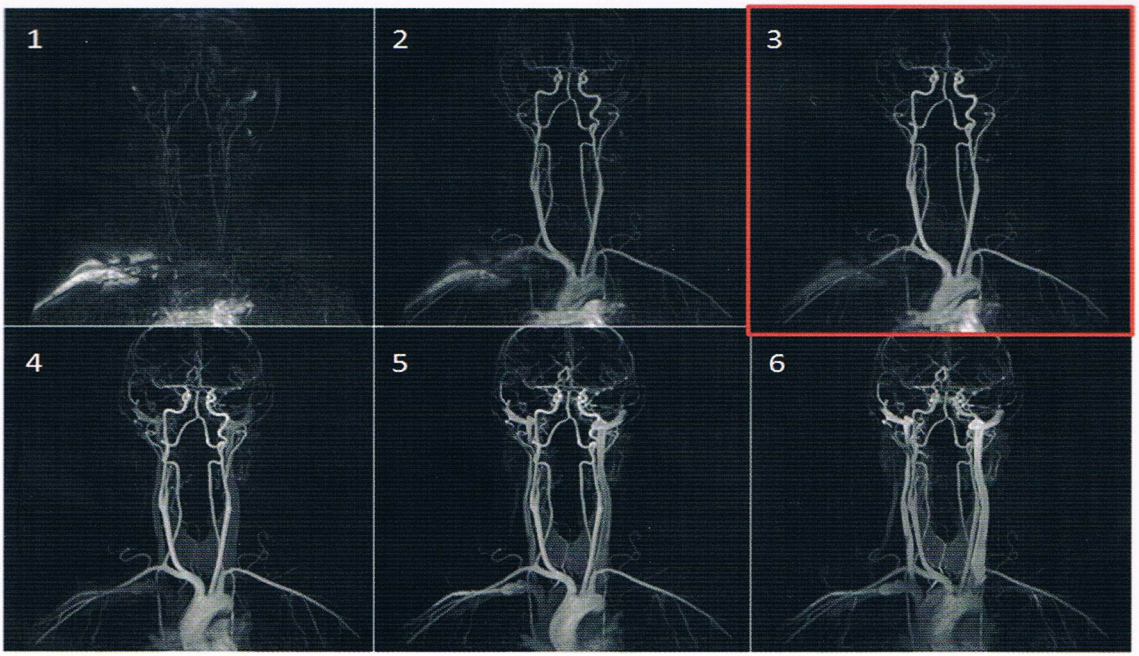

Fig. 1. Angio-IRM dynamique des troncs supra-aortiques. Choix de la phase purement artérielle et de meilleur contraste (ici image 3), pour analyse des axes artériels.

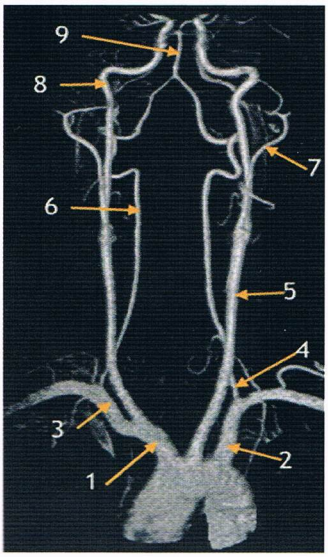

Fig. 2. Anatomie normale. Tronc artériel brachio-céphalique (**1**), artère sous-clavière gauche (**2**), artère sous-clavière droite (**3**), artère vertébrale gauche segment V1 (**4**), artère carotide commune gauche (**5**), artère vertébrale droite segment V2 (**6**), artère carotide externe gauche (**7**), artère carotide interne droite (**8**), artère basilaire (**9**).

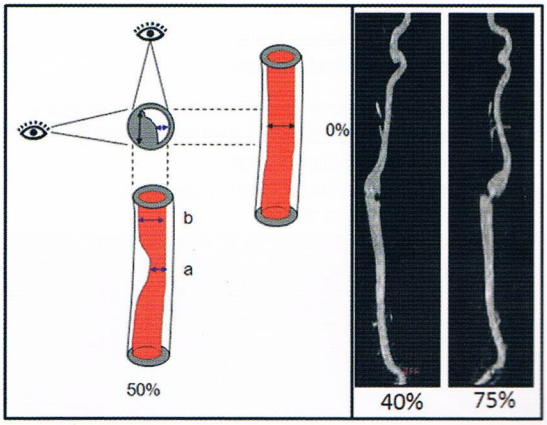

Fig. 3. Quantification d'une sténose selon le score NASCET : orienter la vue 3D MIP pour imager la sténose à son degré le plus serré afin de ne pas la sous-estimer. **Score NASCET : (a-b)/b**.

www.lemanip.com

→ ANGIO-IRM INTRACRÂNIENNE 3D TOF

Paratger Le Site www.lemanip.com Tout Est Gratuit

GÉNÉRALITÉS

- L'étude de la vascularisation intracrânienne fait appel à deux techniques principales, l'angio-IRM artérielle en temps de vol (3D TOF) sans injection de gadolinium et l'angio-IRM 4D dynamique injectée pour la détection des malformations vasculaires (non détaillé ici).
- L'angio-IRM 3D TOF est basée sur une séquence 3D T1 écho de gradient compensée en flux pour privilégier le signal vasculaire par rapport à celui des protons stationnaires des tissus environnants. Elle est utilisée pour l'analyse du cercle artériel de la base du crâne, à la recherche d'occlusion (bilan vasculaire des AVC), de sténose ou de dilatation anévrysmale.
- Le signal de l'image obtenu est fonction :
  - du TR de la séquence,
  - de l'angle de bascule de la séquence,
  - du T1 des tissus situés dans le volume d'étude.

OBJECTIFS

- L'angio-IRM doit être adaptée au protocole nécessaire pour le patient : dans le cadre de la prise en charge d'un AVC en phase aiguë, l'optimisation des paramètres de la séquence 3D TOF permet d'obtenir un temps d'acquisition d'environ 2 minutes, dont le but est la visualisation des segments proximaux des axes du cercle artériel de la base du crâne (1 seul slab).
- Dans le cadre d'un bilan de dépistage d'anévrisme, l'angio-IRM peut durer jusqu'à 9 minutes afin d'obtenir une couverture multi-slab des artères cérébelleuses postéro-inférieures (PICA) aux péricalleuses avec une haute résolution spatiale.
- Pour le suivi des anévrismes embolisés, afin de diminuer les phénomènes de déphasage liés au coils, il est nécessaire de diminuer le TE < 3 msec. Ceci améliore la sensibilité de détection d'un résidu circulant ou d'une reperméabilisation du sac anévrismal, qui apparaîtra en hypersignal de flux.

PROTOCOLE

- Meilleure sensibilité de l'IRM 3Teslas vs 1.5 pour la détection des anévrismes de petite taille (< 5 mm).
- Acquisition multi-bloc ou multi-slab : augmenter le volume d'acquisition alors que les spins circulants perdent progressivement leur signal, nécessite d'utiliser plusieurs volumes d'acquisition intriqués : c'est le principe du chevauchement multi-blocs ou « multi-slabs ». Un recouvrement des slabs de 30 % permet d'éviter une chute du signal vasculaire à l'interface de deux slabs. Si ce chevauchement est insuffisant, un artefact de perte de signal à la jonction des slabs, appelé artefact vénitien (en référence aux stores vénitiens), peut gêner l'interprétation (Fig. 1).
- Couverture du trou occipital aux péri-calleuses nécessitant au minimum 3 slabs.
- Pas d'injection de gadolinium sauf dans deux cas : les anévrismes géants, à cause du déphasage des spins responsable d'une chute de signal, et les sténoses bulbaires serrées, responsables d'un ralentissement du flux d'aval et donc d'une chute de signal.
- Post-traitement : l'analyse nécessite des reconstructions axe par axe des vaisseaux étudiés, en MIP (*maximum intensity projection*) ou en rendu volumique. Attention au seuillage choisi pour ce dernier (risque de majoration des sténoses par exemple).
- Artefact T1 : enfin, attention aux environnements à T1 court (sang, graisse, posthypophyse), apparaissant en hypersignal TOF et pouvant perturber l'analyse (fausses images vasculaires).

RÉSULTATS

▸ CRITÈRES QUALITÉ DE L'ARM

- Les artères visualisées sont un bon critère de qualité en termes de définition spatiale : visualiser une artère ophtalmique ou une artère choroïdienne antérieure signifie que l'examen permet d'étudier des structures mesurant entre 0,5 et 1 mm.

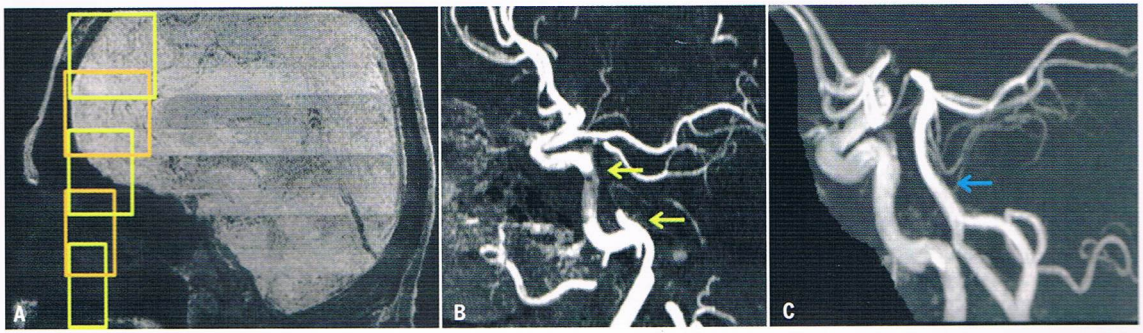

Fig. 1. Angio-IRM 3D temps de vol (3D TOF) couvrant la totalité de l'encéphale en 5 slabs avec chevauchement des volumes d'acquisition (post-traitement MinIP) (**A**). Artefact vénitien avec perte de signal en sortie de volume lors d'un défaut de chevauchement (flèches jaunes, **B**). Visualisation correcte des segments artériels, lors d'un chevauchement adapté des blocs (flèche bleue, **C**).

www.lemanip.com

Paratger Le Site www.lemanip.com Tout Est Gratuit

- La première coupe du volume doit passer en-dessous du trou occipital et visualise les artères vertébrales dans leur passage transdural ; la dernière coupe est située au-dessus du genou du corps calleux.

RÉSULTATS NORMAUX

Anatomie normale (Fig. 2).

Fig. 2. Anatomie normale. Artère communicante antérieure (**1**), artère cérébrale antérieure (**2**), artère carotide interne (**3**), artère cérébrale moyenne (**4**), artère communicante postérieure (**5**), artère basilaire (**6**), artère cérébrale postérieure (**7**).

RÉSULTATS PATHOLOGIQUES (Fig. 3)

- Axes porteurs de la malformation.
- Aspect du collet (large ou étroit).
- Forme de l'anévrisme (à base d'implantation plus large que sa profondeur : mauvais candidat pour l'embolisation).
- Existence d'artère naissant du sac.
- Caractère unique ou multiple (20 % des cas), anévrisme en miroir...

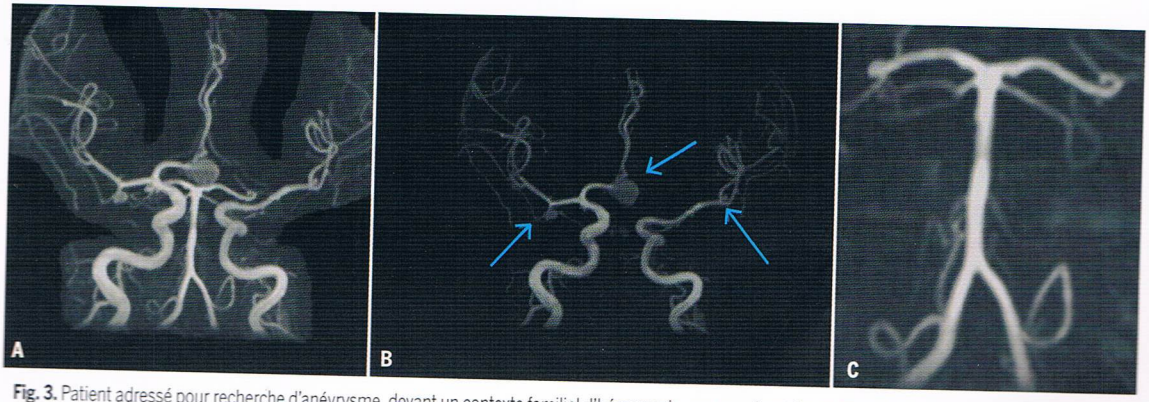

Fig. 3. Patient adressé pour recherche d'anévrysme, devant un contexte familial d'hémorragie sous-arachnoïdienne par rupture d'anévrisme chez un parent au premier degré. Angio-IRM 3D TOF (**A**), avec reconstruction MIP axe par axe (**B**, **C**), mettant en évidence trois anévrismes (**B**, flèches bleues) bifurcation sylviennes droites et gauches, et complexe antérieur.

www.lemanip.com

IRM EN IMAGERIE OSTÉO-ARTICULAIRE

→ EXPLORATION D'UNE LÉSION MUSCULAIRE TRAUMATIQUE

Paratger Le Site www.lemanip.com Tout Est Gratuit

GÉNÉRALITÉS

- Deux mécanismes de lésion musculaire traumatique existent :
  - la lésion intrinsèque (étirement excessif), provoquant une désinsertion myo-conjonctive ;
  - la lésion extrinsèque (choc direct sur le muscle), provoquant une contusion musculaire.
- Le bilan de ces lésions est avant tout clinique, et éventuellement échographique.
- Les indications de l'IRM sont les lésions graves (bilan pré-chirurgical), les discordances écho-cliniques et le sport de haut niveau.

OBJECTIFS

- Aider à déterminer le pronostic de la lésion en déterminant le grade lésionnel.
- Éliminer une indication chirurgicale.
- Rechercher des diagnostics différentiels (fractures, lésions articulaires...).

PROTOCOLE

Séquences axiales bilatérales T1	Rechercher un saignement aigu et évaluer une infiltration graisseuse en chronique
Séquences axiales bilatérales STIR (voire DIXON ou IDEAL)	Détecter une anomalie de signal grâce à une suppression homogène de la graisse
Séquences coronales (ou sagittales) T2 Fat Sat centrées sur la lésion	Caractériser la lésion (désorganisation architecturale, rétraction)

RÉSULTATS

▸ LÉSIONS INTRINSÈQUES

▸ On distingue les lésions de la jonction myo-conjonctive (type M) et celles centrées sur le squelette conjonctif du muscle (type C) plus graves.

Hypersignal T2 en regard des fibres musculaires	grade 1
Désorganisation de l'architecture du muscle	grade 2 M
Hypersignal centrée sur une cloison conjonctive	grade 2 C
Collection	grade 3 M
Rupture partielle d'une cloison conjonctive	grade 3 C
Rupture complète	grade 4

▸ LÉSIONS EXTRINSÈQUES

Lésion bénigne	Hypersignal T2 du muscle, sans dilacération
Lésion intermédiaire	Dilacération < 50 % de la surface du muscle sur une coupe axiale
Lésion grave	Dilacération > 50 %

www.lemanip.com

Paratger Le Site www.lemanip.com Tout Est Gratuit

Cas 1. Lésion intrinsèque grade 1.

Cas 3. Grade 3C du tendon conjoint des ischio-jambiers. Rupture partielle. Le plan coronal permet d'éliminer la présence d'une rétraction.

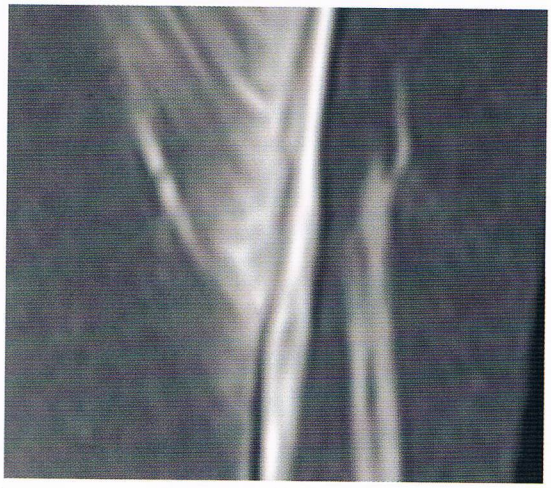

Cas 2. Lésion intrinsèque grade 2M (notez la désorganisation des fibres visible uniquement sur ce cliché centré).

www.lemanip.com

IRM EN IMAGERIE OSTÉO-ARTICULAIRE

→ EXPLORATION DU RACHIS INFLAMMATOIRE (SPONDYLOARTHROPATHIES AXIALES)

Paratger Le Site www.lemanip.com Tout Est Gratuit

GÉNÉRALITÉS

- IRM du rachis entier (cervico-thoraco-lombaire).
- Indication : diagnostic positif d'une spondyloarthropathie axiale.
- IRM complémentaire d'une IRM des articulations sacro-iliaques et des radiographies des articulations sacro-iliaques et du rachis.

OBJECTIFS

- Diagnostic positif de lésions inflammatoires et/ou structurales des enthèses rachidiennes / Diagnostics différentiels éventuels.
- Extension des lésions : unités disco-vertébrales, arcs postérieurs.
- Extension aux segments rachidiens : 1) thoracique 2) lombaire 3) cervical.
- Suivi évolutif des lésions : persistance des lésions inflammatoires et/ou conversion en lésions structurales (transformation graisseuse).

PROTOCOLE

▸ EXAMEN DIAGNOSTIQUE

- Rachis entier ou au moins thoraco-lombaire.
- Séquences habituelles 2D : rachis sagittal en pondération T1 et STIR.
- Conditions particulières de l'injection du produit de contraste : GADO Fat Sat optionnel parfois utile pour un diagnostic plus facile des enthésites postérieures (interépineuses, surépineuses, etc.).
- Séquence(s) complémentaire(s) :
  1) axiales STIR centrées sur zones lésionnelles (rachis thoracique le plus souvent, pour mieux apprécier les atteintes costo-transversaires),
  2) frontales STIR et/ou T1.

STIR : séquence de référence pour le diagnostic des lésions inflammatoires (ostéite, discite, enthésite).

T1 : séquence de référence pour le diagnostic des lésions structurales (conversion graisseuse des lésions des coins vertébraux, syndesmophytes).

▸ SUIVI

- Pas de recommandation de délai.
  Mais habituellement au moins 1 an.
- Même protocole que l'exploration initiale.

RÉSULTATS

▸ CRITÈRES DE RÉUSSITE

- Signal très homogène nécessaire sur l'ensemble du champ étudié.
- Coupes sagittales couvrant l'ensemble des structures rachidiennes y compris les articulations costo-transversaires à l'étage thoracique.

▸ EXEMPLES PATHOLOGIQUES

Fig. 1. Homme de 47 ans. SpA axiale. IRM du rachis entier en séquence STIR. Image parasagittale qui met en évidence des lésions inflammatoires multiples du rachis thoracique.

www.lemanip.com

Paratger Le Site www.lemanip.com Tout Est Gratuit

Fig. 2. Homme de 38 ans. SpA axiale. IRM du rachis thoracolombaire en séquence T1. Image sagittale qui met en évidence des lésions de conversion graisseuse multiples du rachis thoracique inférieur (*fatty romanus lesions*).

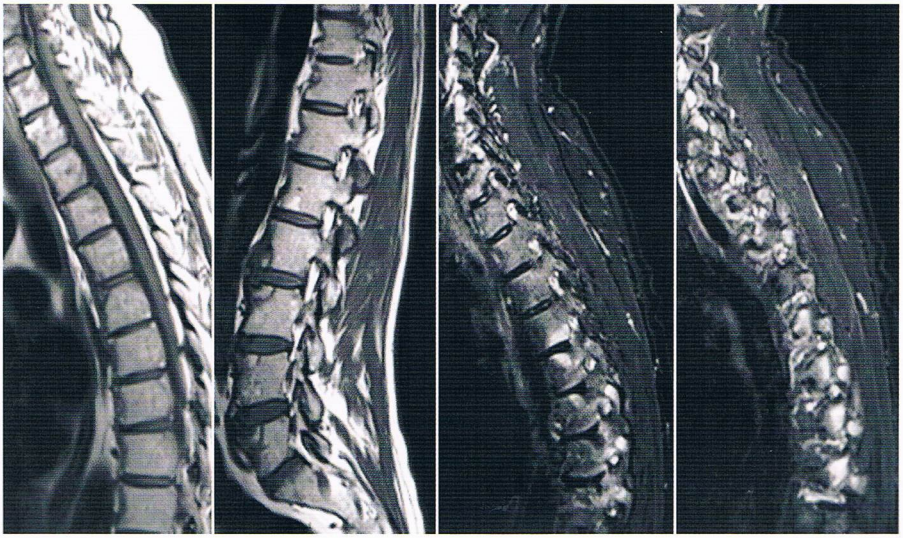

Fig. 3. Homme de 49 ans. SpA axiale. Romanus multiples et lésions postérieures.

www.lemanip.com

IRM EN IMAGERIE OSTÉO-ARTICULAIRE

→ EXPLORATION DU RACHIS TUMORAL

Paratger Le Site www.lemanip.com Tout Est Gratuit

GÉNÉRALITÉS

- Rachis tumoral, étiologies : métastases, hémopathies (myélome, plasmocytome, lymphome malin non hodgkinien, Hodgkin), tumeurs primitives malignes (chondrosarcome, ostéosarcome, sarcome d'Ewing, chordome...) et tumeurs primitives bénignes (ostéome ostéoïde, ostéoblastome, tumeur à cellules géantes...).
- Les objectifs et protocoles d'IRM diffèrent selon qu'il s'agit d'explorer une maladie tumorale osseuse possiblement diffuse (métastases, myélome, lymphome osseux secondaire) ou une tumeur localisée (lymphome osseux primitif, tumeurs osseuses primitives malignes ou bénignes).
- Il faut savoir reconnaître les pseudotumeurs, très fréquentes (granulome éosinophile, angiome, dysplasie fibreuse, SAPHO, Paget, mastocytose, sarcoïdose...).

CIRCONSTANCES DE RÉALISATION	OBJECTIFS	PROTOCOLE
1. Exploration d'une fracture pathologique, d'une radiculalgie, ou tableau de compression médullaire (pas de maladie tumorale connue)	• Caractérisation tumorale. • Bilan d'extension (cf. paragraphe 2) avec cartographie lésionnelle et recherche des lésions menaçantes.	• Obtenir les séquences sagittales en pondération STIR*, T1*, diffusion et cartographie ADC[a], en phase/opposition de phase[a], T1 gadolinium* avec étude de la dynamique de prise de contraste[a]. Le plan axial sera privilégié lorsque la localisation tumorale est sacrée. * = séquence obligatoire a = séquence additionnelle
2. Bilan d'extension d'un cancer solide ou d'une hémopathie connus	• Cartographie lésionnelle : explorer le rachis en entier. • Dépister les localisations avec menace pour la moelle épinière qui vont justifier d'une intervention spécifique (radiothérapie, laminectomie).	• Rachis entier en deux champs de vue avec chevauchement des deux champs. Séquences sagittales STIR, T1, et pondérées en diffusion avec cartographie ADC. • Séquence axiale T2 pour visualiser la composante tissulaire intracanalaire et/ou foraminale et ses rapports avec la moelle épinière et/ou les racines. • Le plus souvent il n'est pas utile d'injecter du gadolinium dans cette étape de bilan d'extension.
3. Suivi sous/après traitement	• Étudier la réponse thérapeutique pour adapter le traitement (poursuite ou modification du protocole de chimiothérapie selon la réponse, chirurgie après une chimiothérapie adjuvante). • Recherche de récidives.	• Même protocole que le protocole initial.

EXPLORATIONS COMPLÉMENTAIRES

▸ SCANNER

Deux indications :

- **Apprécier le risque fracturaire.** L'ostéolyse des corticales et du spongieux est mieux étudiée au scanner qu'en IRM. Élevé, ce risque doit faire discuter une cimentoplastie ou une chirurgie de stabilisation (réunion de concertation pluridisciplinaire).
- **Préciser le diagnostic étiologique.** Lorsqu'il s'agit d'une tumeur primitive, l'analyse des contours et de la matrice tumorale au scanner constitue une aide précieuse pour la caractérisation tumorale. Le scanner est aussi parfois utile au diagnostic différentiel entre une fracture par fragilité et une fracture maligne.

▸ BIOPSIE PERCUTANÉE

Elle est indispensable au diagnostic étiologique d'une tumeur primitive ou d'un lymphome osseux primitif (analyses morphologique, immunohistochimique, moléculaire) ou pour la prise en charge de certaines métastases osseuses (récepteurs hormonaux et statut HER2 pour les métastases de cancer du sein par exemple).

www.lemanip.com

Paratger Le Site www.lemanip.com Tout Est Gratuit

RÉSULTATS

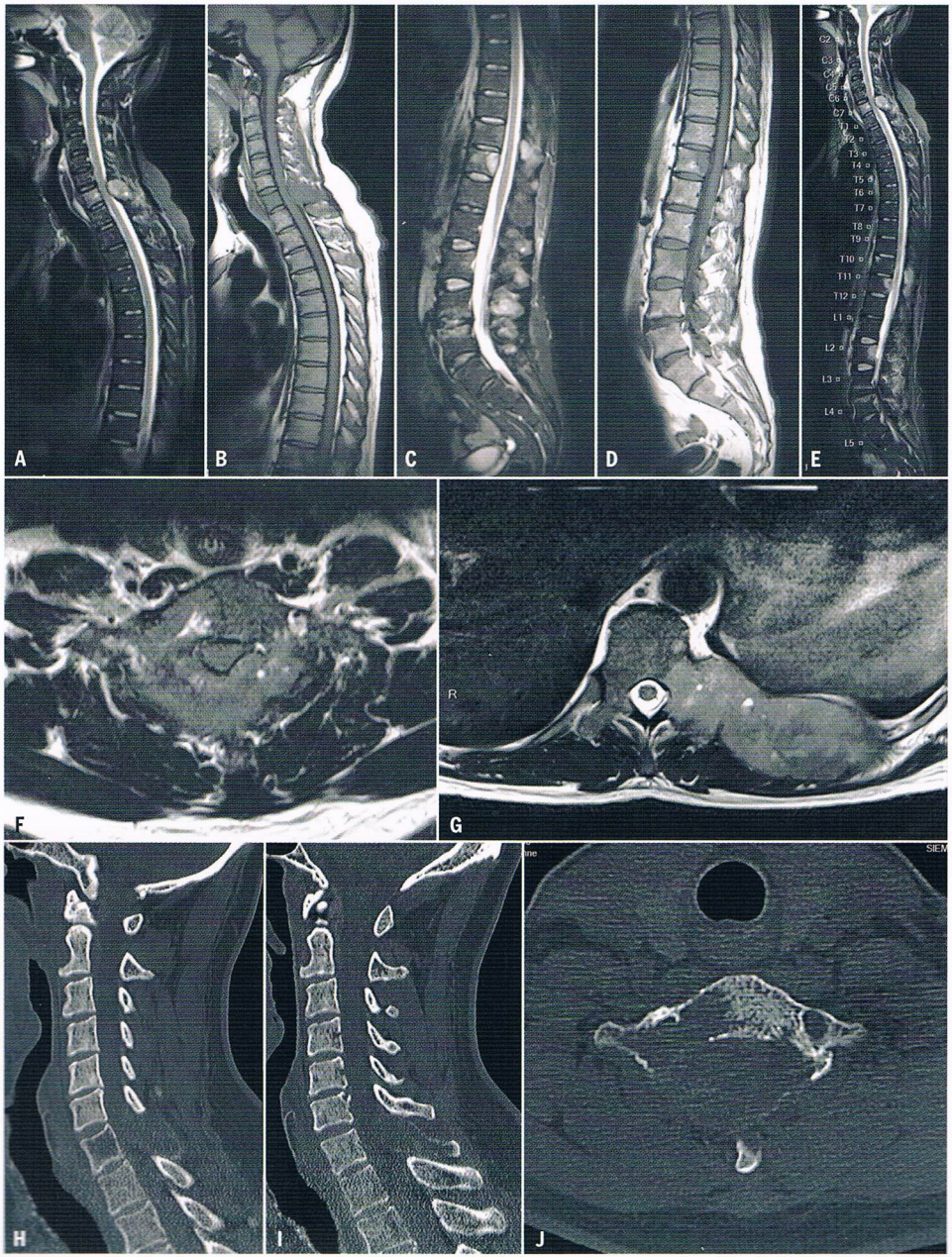

Fig. 1. Patient de 55 ans avec une névralgie cervico-brachiale droite d'horaire inflammatoire et une douleur costale basse gauche. L'IRM montre de multiples images vertébrales évocatrices de localisations secondaires. Il s'agissait de métastases révélatrices d'un adénocarcinome bronchique droit. IRM du rachis entier en deux champs de vue, séquences sagittales STIR (**A** et **C**), T1 (**B** et **D**), et recomposition (**E**), séquences axiales T2 sur les vertèbres C7 (**F**), T10 (**G**) et T11 (non montrée). Scanner, images sagittales paramédiane droite (**H**), médiane (**I**) et axiale centrée sur C7 (**J**), pour apprécier la lyse osseuse et le risque de fracture et planifier la chirurgie. Pour le rachis, la prise en charge a consisté en une libération arthrodèse C4-T3 et une radiothérapie sur T5-T2 et sur la 10e côte gauche.

www.lemanip.com

IRM EN IMAGERIE OSTÉO-ARTICULAIRE

→ EXPLORATION DE LA COLONNE VERTÉBRALE DÉGÉNÉRATIVE

Paratger Le Site www.lemanip.com Tout Est Gratuit

GÉNÉRALITÉS

- L'arthrose disco-vertébrale est la plus fréquente indication de réalisation d'une IRM de la colonne vertébrale.
- L'IRM permet un bilan exhaustif : osseux, discal, musculaire et neurologique.

OBJECTIFS

- Confirmer et évaluer la sévérité des lésions dégénératives.
- Exclure des lésions infectieuses ou tumorales.
- Démontrer un éventuel retentissement sur les racines nerveuses.

PROTOCOLE

- Antenne en réseau phasé, de type « *spine* » intégrée à la table d'examen ; ajout d'une antenne « *body* » ou « *torso* » en cas de patient mince pour améliorer le RSB.
- Bandes de saturation pour supprimer le signal de la graisse abdominale.

▸ PROTOCOLE STANDARD

- Coupes sagittales spin-echo T1.
- Coupes sagittales spin-echo STIR ou T2 fatsat, à préférer aux séquences T2.
- Coupes axiales spin-echo T1 ou T2.

▸ SÉQUENCES COMPLÉMENTAIRES

- Coupes axiales ou coronales STIR / T2 fatsat pour recherche d'un œdème musculaire par dénervation.
- Coupes spin-echo 3D, sagittale ou axiale (type « *SPACE* ») : bilan de compression radiculaire. Séquence longue, peu sensible pour la démonstration de l'œdème.
- Coupes axiales/sagittales SE T1 avec saturation du signal de la graisse et injection de gadolinium : si antécédent de chirurgie discale, à la recherche de fibrose/récidive de hernie.

RÉSULTATS

▸ RÉSULTATS NORMAUX

- Hypersignal T2 normal du disque intervertébral.
- Hypersignal T1 des corps vertébraux (moelle graisseuse).
- Alignement postérieur des murs vertébraux et des annulus discaux.

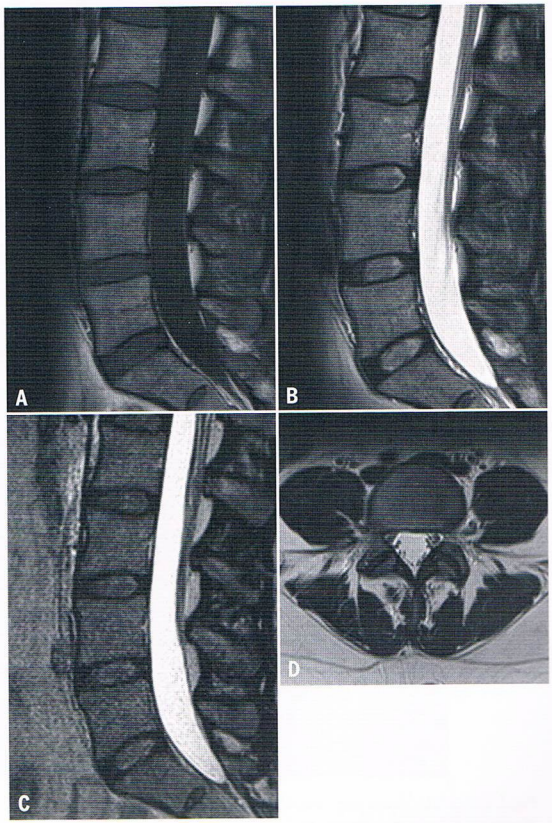

Fig. 1. Aspect normal de la colonne lombaire, avec notamment hypersignal discal modéré en T2 (coupe sagittale T1 SE, **A** ; coupe sagittale T2 SE, **B** ; coupe sagittale SPACE, **C** ; coupe axiale T2 SE, **D**).

www.lemanip.com

Paratger Le Site www.lemanip.com Tout Est Gratuit

▸ EXEMPLES PATHOLOGIQUES

- Dégénérescence discale : perte de l'hypersignal discal et pincement.
- Protrusion discale : débord discal focal.
- Œdème vertébral en STIR (lésion de type « Modic 1 »).

Fig. 2. Discopathie dégénérative en L3/L4 et L4/L5 avec perte de l'hypersignal discal en T2 et pincement de l'espace intervertébral (coupe sagittale T2).

Fig. 3. Discopathie dégénérative L4/L5 avec hypersignal du plateau inférieur de L5 (aspect inflammatoire, lésion de type « Modic 1 ») (coupe sagittale STIR).

Fig. 4. Protrusion discale L4/L5 (coupe sagittale T2).

www.lemanip.com

IRM EN IMAGERIE OSTÉO-ARTICULAIRE

→ EXPLORATION DU COUDE

Paratger Le Site www.lemanip.com Tout Est Gratuit

GÉNÉRALITÉS

- L'IRM du coude est le plus souvent demandée en cas de douleur latérale rebelle.
- Elle doit la plupart du temps être pratiquée après une échographie : la résolution de l'échographie est supérieure sur les lésions tendineuses, et permet l'étude dynamique (nerf ulnaire instable ou ressaut antérieur).
- Elle permet d'étudier la cavité articulaire (synovite, lésion chondrale, corps étranger).

OBJECTIFS

- Confirmer un diagnostic clinique ou échographique difficile (insertion distale du triceps, du biceps...).
- Apprécier la gravité.
- Ne pas méconnaître un diagnostic différentiel, en particulier éliminer une pathologie articulaire.
- Rechercher une lésion osseuse en cas de traumatisme à radiographies normales.

Fig. 1. Placement des coupes axiales.

PROTOCOLE

▸ EXAMEN DIAGNOSTIQUE

Installation du patient

- En procubitus, bras au-dessus de la tête, coude en extension dans l'antenne genou, positionné au plus près du centre du tunnel, si possible main en supination.
- Alternative si mobilité réduite : installation en décubitus, bras le long du corps dans une antenne souple, main en supination.

Séquences de base

- Repérage avec séquences HASTE (shim manuel) dans les trois plans.
- Débuter par des séquences axiales T2 Fat Sat (ou STIR) et T1.
- Puis coupes frontales axe bi-épicondyliens T2 Fat Sat (ou STIR) et T1.

Injection du produit de contraste

Rare. À discuter si tumeur, maladie inflammatoire ou infectieuse (voie veineuse à prévoir avant d'installer le patient pour faciliter la perfusion).

Séquences complémentaires optionnelles

- Si pathologie tricipitale ou articulaire : coupe sagittale T2 Fat Sat.
- Si pathologie articulaire / tumorale : discuter l'injection.
- Si pathologie bicipitale distale : coupes perpendiculaires au radius (T2 Fat Sat (ou STIR) et T1), en position FABS (patient en procubitus coude fléchi à 90 degré dans une antenne souple (ou épaule), poignet en supination maximale).

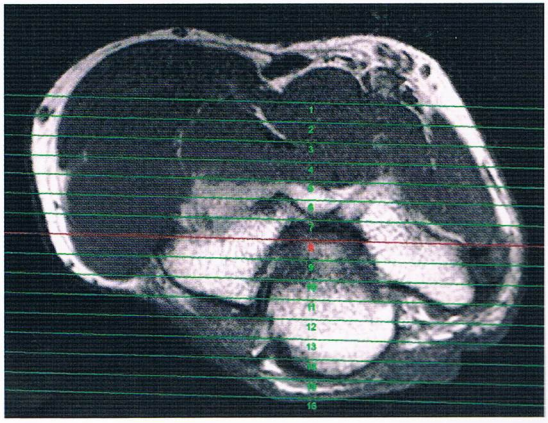

Fig. 2. Placement des coupes frontales.

www.lemanip.com

Paratger Le Site www.lemanip.com Tout Est Gratuit

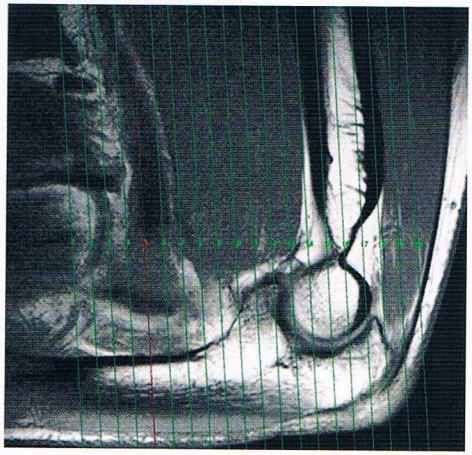

Fig. 3. Placement des séquences frontales en position FABS (pour analyser le biceps distal).

RÉSULTATS

▸ RÉSULTATS NORMAUX

Le protocole de base permet d'éliminer une atteinte des tendons épicondyliens et des ligaments sous-jacents, du brachial et du biceps, de vérifier l'absence d'épanchement articulaire, d'anomalie osseuse ou de lésion musculaire.

▸ EXEMPLES PATHOLOGIQUES

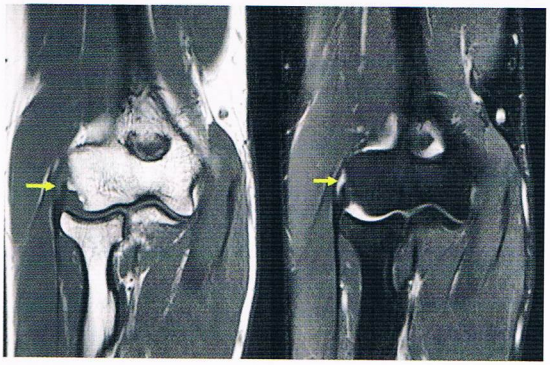

Fig. 4. Épicondylite latérale: hypersignal T1 (droite) et T2 (gauche) intratendineux (flèche jaune).

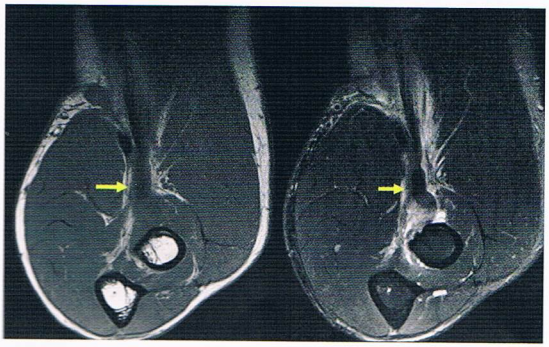

Fig. 5. Coupe frontale T1 (gauche) et T2 Fat Sat (droite) en position FABS montrant une désinsertion du biceps distal.

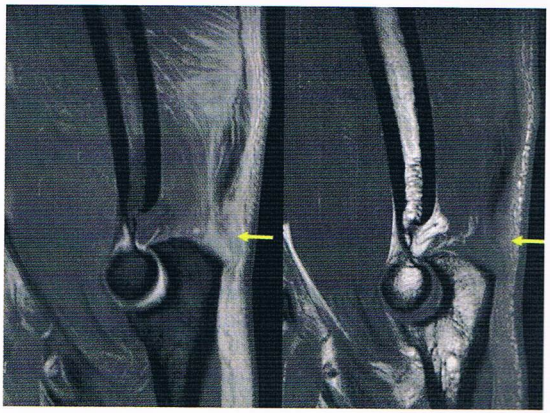

Fig. 6. Coupe sagittale T2 Fat Sat (droite) et T1 (gauche) montrant une désinsertion distale du triceps brachial.

www.lemanip.com

IRM EN IMAGERIE OSTÉO-ARTICULAIRE

→ EXPLORATION DES MAINS DANS LE CADRE D'UNE POLYARTHRITE RHUMATOÏDE (PR)

Paratger Le Site www.lemanip.com Tout Est Gratuit

GÉNÉRALITÉS

- La polyarthrite rhumatoïde est un rhumatisme inflammatoire.
- Il s'agit d'une polysynovite atteignant préférentiellement les mains et les pieds.
- Si l'échographie reste l'outil le plus simple pour le diagnostic et le suivi sous traitement de ces polysynovites, l'IRM a une place dans cette indication.
- L'IRM s'interprète systématiquement avec des radios afin d'évaluer les constructions osseuses qui peuvent mal se voir en IRM et remettre en cause le diagnostic de PR.

OBJECTIFS

- Dépister les synovites.
- Identifier les érosions ou l'œdème osseux qui les précède.
- Suivre l'évolution des synovites sous traitement.

PROTOCOLE

▸ EXAMEN DIAGNOSTIQUE

- Antenne tête ou de surface avec mains à plat sur une planchette si étude des deux mains (Fig. 1) ou antenne genou ou antennes main/poignet si étude d'une main, à condition d'explorer le poignet et la main dans le même champ sur ces antennes.
- Le champ d'exploration doit inclure le(s) poignet(s) et la(les) mains en totalité.
- Séquences coronales pondérées en T1, T2 (Fig. 2) avec suppression de la graisse (STIR ou DIXON), angio-IRM acquise dans le plan coronal après injection de gadolinium par voie intraveineuse des acquisitions de 20 secondes au maximum et pendant 2 mn (Fig. 3) puis séquences 3D millimétriques ou inframillimétriques, au mieux isotropiques, pondérées en T1 avec suppression de la graisse acquise dans le plan coronal (Fig. 4).
- La séquence d'angio-IRM doit être rendue en MIP à une phase artérielle, une phase de retour veineux intermédiaire et une phase plus tardive.
- Injection intraveineuse avec un injecteur automatique.
- Séquence complémentaire : Ax T1 Fat Sat après injection de gadolinium.

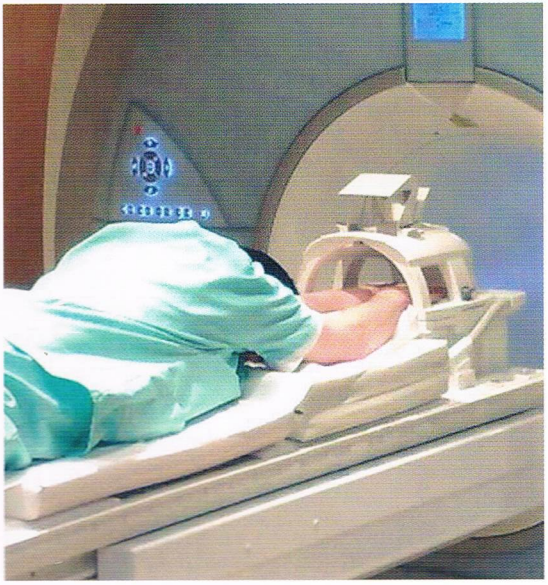

Fig. 1.

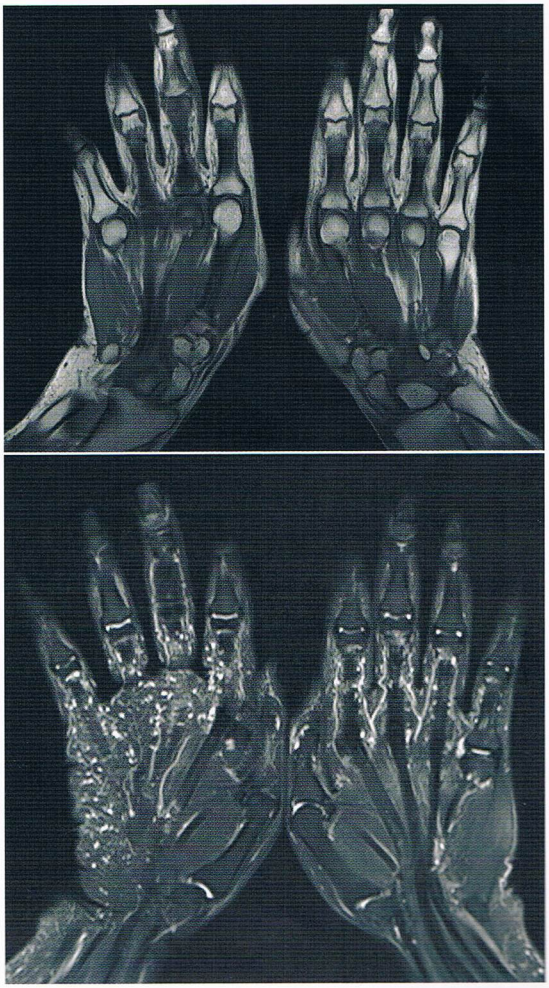

Fig. 2.

www.lemanip.com

Paratger Le Site www.lemanip.com Tout Est Gratuit

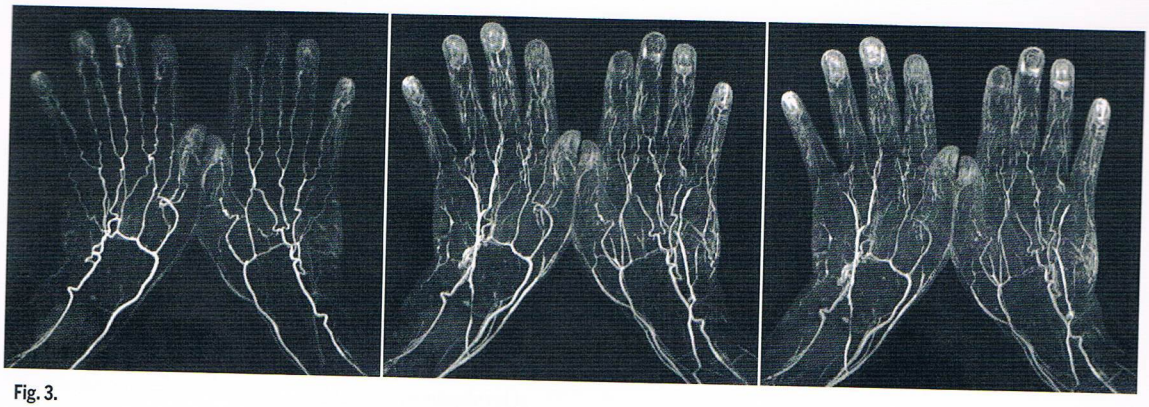

Fig. 3.

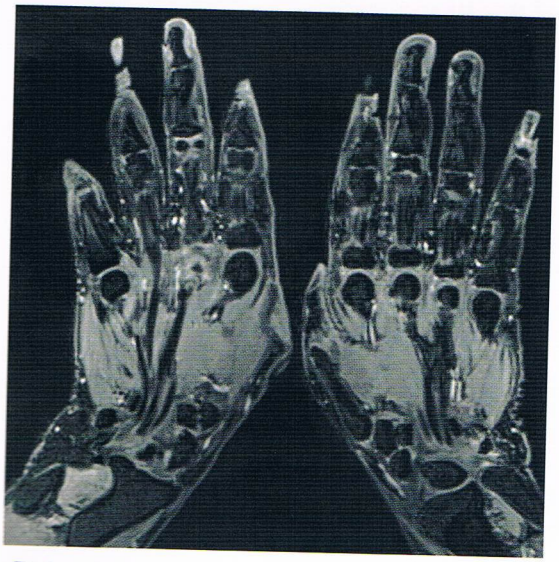

Fig. 4.

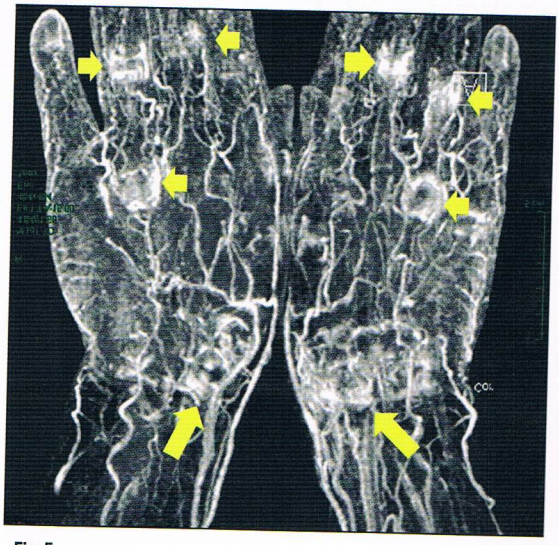

Fig. 5.

▸ SUIVI

- Le délai dépend des équipes et des traitements.
- Même protocole. Des courbes de rehaussement peuvent être réalisées et comparées au bilan pré-thérapeutique mais elles sont utilisées dans le cadre de protocoles de recherches.

RÉSULTATS

▸ RÉSULTATS NORMAUX

Normalement, il n'existe pas d'œdème osseux en T2 avec suppression de la graisse ou de prise de contraste synoviale. Il existe des pièges concernant les érosions avec de fausses images qui correspondent à des inclusions synoviales banales.

▸ RÉSULTATS PATHOLOGIQUES

Une synovite (ou une ténosynovite) prend le contraste intensément à un temps précoce dans le cadre d'un rhumatisme inflammatoire. Les séquences MIP permettent une cartographie rapide des synovites et ténosynovites (Fig. 5). La séquence 3D T1 avec suppression de la graisse permet d'affiner le diagnostic avec une analyse et des reconstructions dans les 3 plans de l'espace en MPR. Les érosions osseuses sont visibles sur la pondération T1, l'œdème osseux sur la pondération T2 avec suppression de la graisse.

www.lemanip.com

Paratger Le Site www.lemanip.com Tout Est Gratuit

GÉNÉRALITÉS

- Les pathologies de hanche se distinguent par leur caractère articulaire ou extra-articulaire.
- Les pathologies articulaires relèvent d'une souffrance osseuse, synoviale et/ou cartilagineuse.
- Les pathologies extra-articulaires relèvent le plus souvent d'une souffrance tendineuse, musculaire voire osseuse.

OBJECTIFS

- Définir l'origine articulaire ou extra-articulaire des symptômes.
- Identifier la cause exacte de la souffrance.
- Orienter le patient vers un examen dédié à l'articulation (arthroscanner ou arthro-IRM) lorsque l'IRM évoque une lésion labrale ou cartilagineuse.

PROTOCOLE

▸ PROTOCOLE STANDARD

- ▸ Séquence coronale STIR et T1 à large champ de vue, couvrant la totalité du bassin depuis les crêtes iliaques jusqu'aux cuisses (Fig. 1 et 2).
- ▸ Séquence axiale T2FS centrée sur les articulations des hanches et les insertions trochantériennes (Fig. 3).

NB : Le STIR offre une meilleure sensibilité à l'eau et une meilleure saturation du signal de la graisse plus homogène sur les grands champs.
La séquence T2FS offre une meilleure résolution spatiale que le STIR.

▸ SÉQUENCES COMPLÉMENTAIRES OPTIONNELLES

- ▸ Si une atteinte articulaire de hanche est suspectée :
  - Séquences sagittales T1 et T2 FS (ou DP FS) (Fig. 1 et 4).
  - Le FOV ne doit pas excéder 14 à 20 cm. Les coupes doivent être fines (3 mm).
- ▸ Si une atteinte osseuse est suspectée, par exemple du fait d'une masse tumorale :
  - Séquence axiale T1.
  - Séquences axiale, coronale et sagittale après injection avec Fat Sat.
- ▸ Si une prothèse de hanche est présente, privilégier le STIR et les séquences sans Fat Sat.

RÉSULTATS

- ▸ Le protocole standard permet de reconnaître l'origine articulaire ou non des symptômes et de centrer l'examen par le biais des séquences complémentaires.

www.lemanip.com

Paratger Le Site www.lemanip.com Tout Est Gratuit

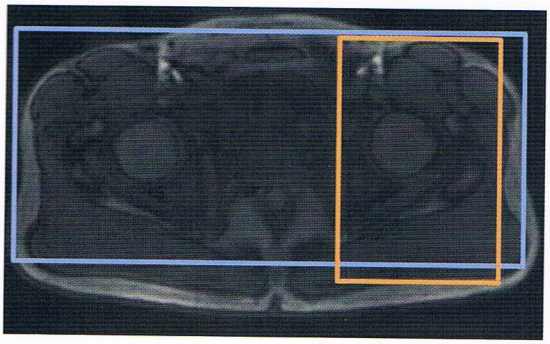

Fig. 1. Positionnement des coupes dédiées à la hanche dans le plan coronal (bleu) et sagittal (orange).

Fig. 3. Séquence axiale STIR chez une patiente porteuse d'une tendinopathie du petit glutéal (flèche).

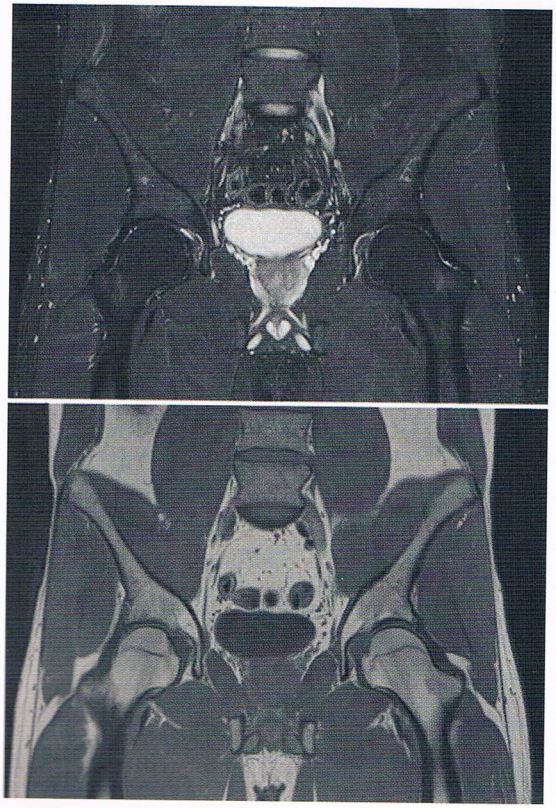

Fig. 2. Séquences coronales T1 (en haut) et STIR (en bas) chez un sujet normal.

Fig. 4. Séquence sagittale DP Fat Sat chez une patiente porteuse d'une coxarthrose précoce. Noter le pincement articulaire et la souffrance de l'os sous-chondral (flèche).

www.lemanip.com

→ ARTHRO-IRM DE LA HANCHE

Paratger Le Site www.lemanip.com Tout Est Gratuit

GÉNÉRALITÉS

- Les lésions du cartilage et du labrum sont parfois de diagnostic difficile en IRM conventionnelle compte tenu de leur petite taille.
- La réalisation d'une arthro-IRM sensibilise la détection de lésions labrales et cartilagineuses, en particulier dans le cadre de l'arthrose débutante.
- Cet examen est fréquemment indiqué dans le cadre du conflit fémoro-acétabulaire chez l'adulte jeune.

OBJECTIFS

- Préciser l'état du labrum acétabulaire et du cartilage et affirmer l'origine articulaire des symptômes.
- Dépister l'existence d'une pathologie sous-chondrale ou extra-articulaire.
- Guider la conduite thérapeutique dans le cadre de l'arthrose précoce.

PROTOCOLE

- Après ponction articulaire sous contrôle scopique, permettant l'injection d'environ 10 ml d'un chélate de gadolinium.
- Acquisitions IRM centrées sur la hanche concernée, en coupes fines (3 mm) et avec FOV réduit (14 à 20 cm).

▸ SÉQUENCES DE BASE

- Acquisition dans les trois plans de l'espace en T1 SE avec saturation du signal de la graisse (Fig. 1).
- Acquisition dans le plan coronal T2 FSE avec saturation du signal de la graisse permettant de dépister des anomalies sous-chondrales ou péri-articulaires.

NB : Les plans coronal et sagittal T1 SE avec saturation du signal de la graisse doivent être stricts et sans obliquité (Fig. 2 et 3).
Le plan axial T1 SE avec saturation du signal de la graisse doit être oblique (dans le plan du col fémoral) afin d'évaluer la morphologie de l'angle cervico-céphalique antérieur (Fig. 4).

▸ SÉQUENCES OPTIONNELLES

- Acquisition radiaire (autour de l'axe du col fémoral) en pondération T1 avec ou sans saturation du signal de la graisse.
- Axial et/ou sagittal T2 FSE avec saturation du signal de la graisse si une anomalie sous-chondrale ou péri-articulaire est détectée.

RÉSULTATS

- L'injection de produit de contraste intra-articulaire et l'utilisation de séquences pondérées en T1 sensibilise la détection de lésions du cartilage et du labrum.
- L'utilisation de séquences pondérées en T2 avec Fat Sat permet, dans le même temps, une analyse de l'os sous-chondral et des structures péri-articulaires.

www.lemanip.com

Paratger Le Site www.lemanip.com Tout Est Gratuit

Fig. 1. Arthro-IRM : positionnement des coupes dédiées à la hanche dans le plan axial oblique, dans l'axe du col fémoral (bleu) et sagittal, qui doit être strict (orange).

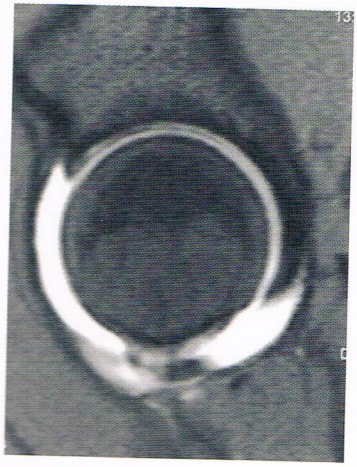

Fig. 2. Arthro-IRM : séquence sagittale T1 avec Fat Sat après injection intra-articulaire de Gadolinium.

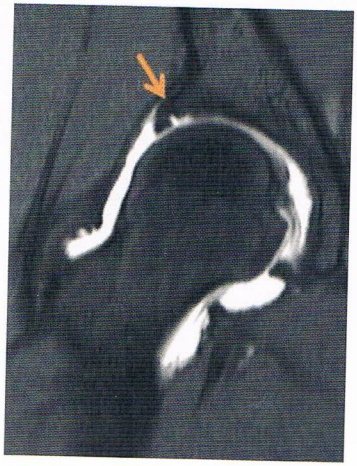

Fig. 3. Arthro-IRM : séquence coronale T1 avec Fat Sat après injection intra-articulaire de Gadolinium. Noter l'image d'addition au sein du labrum supérieur et latéral (flèche), témoignant d'une désinsertion focale.

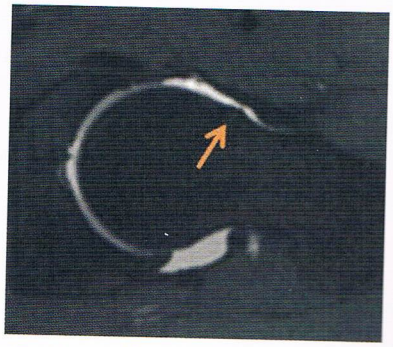

Fig. 4. Arthro-IRM : séquence axiale oblique T1 avec Fat Sat après injection intra-articulaire de Gadolinium, montrant un comblement de l'angle cervico-céphalique antérieur (flèche).

www.lemanip.com

Paratger Le Site www.lemanip.com Tout Est Gratuit

GÉNÉRALITÉS

- L'examen IRM est indiqué pour le bilan des lésions post-traumatiques du genou et de douleur spontanée du genou à la recherche d'une lésion ménisco-ligamentaire en particulier.
- Un examen radiographique précédera en général l'IRM, surtout après 60 ans.
- En cas de suspicion d'arthrose, l'examen radiographique suffira dans la majorité des cas. L'IRM pourra être réalisée en cas de normalité du bilan radiographique.

OBJECTIFS

- Diagnostic de lésion de dérangement interne du genou, en particulier de lésion ménisco-ligamentaire et chondrale.

PROTOCOLE

▸ PLANS D'EXPLORATIONS

- Plan sagittal (perpendiculaire au plan bicondylien postérieur ou avec 10° de rotation médiale par rapport au plan bicondylien).
- Plan coronal (parallèle au plan bicondylien postérieur).
- Plan axial.

▸ SÉQUENCES CONVENTIONNELLES

- Séquence 2D FSE en pondération intermédiaire (pondération modérée en T2, avec un TE entre 30 et 60 ms, aux confins du T2 vrai et de la densité de protons) + saturation du signal de la graisse (dans les 3 plans) :
  - Analyse des ménisques, des ligaments, du cartilage, de l'os médullaire, de la synoviale et des parties molles péri-articulaires.
- Séquence 2D FSE T1 sans saturation du signal de la graisse (dans le plan sagittal ou coronal) :
  - Analyse de l'os médullaire en particulier.

▸ SÉQUENCES OPTIONNELLES

- Séquence 2D FSE T2, sans saturation du signal de la graisse, afin de différencier les tissus à contenu hydraté du liquide.
- Plan axial oblique perpendiculaire au grand axe du LCA en cas de suspicion de rupture de ce dernier.
- Séquences 3D à base d'EG (VIBE, DESS, etc...) pour l'analyse du cartilage.
- Séquences axiales coupes fines centrées sur les ménisques en pondération intermédiaire.

NB. Concernant les séquences 3D SE, on retiendra que :
- **La performance diagnostique des séquences 3D SE sont moindres ou équivalentes aux séquences 2D SE, en fonction des auteurs.**
- **La meilleure résolution spatiale tridimensionnelle est contrebalancée par une résolution dans le plan souvent moindre.**
- **La performance de ces séquences dépend par ailleurs de l'équipement, et va certainement s'améliorer avec les progrès techniques.**
- **Les séquences 3D SE ont un intérêt en complément des premières pour obtenir des reformatages MPR dans les 3 plans, parfois utiles pour préciser des ruptures ligamentaires ou méniscales.**

RÉSULTATS NORMAUX

Attention à la définition d'une lésion méniscale : anomalie de signal visible sur les séquences 2D FSE sur au moins 2 coupes (jointives ou orthogonales, définies sur des séquences avec une épaisseur de coupe de 3 mm, et un gap de 1,5 mm) et qui atteint la surface articulaire fémorale ou tibiale du ménisque. Une anomalie de signal intra-méniscal qui n'atteint pas la surface articulaire du ménisque sur au moins deux coupes n'est donc pas considérée comme une lésion.

www.lemanip.com

Paratger Le Site www.lemanip.com Tout Est Gratuit

▸ EXEMPLES PATHOLOGIQUES

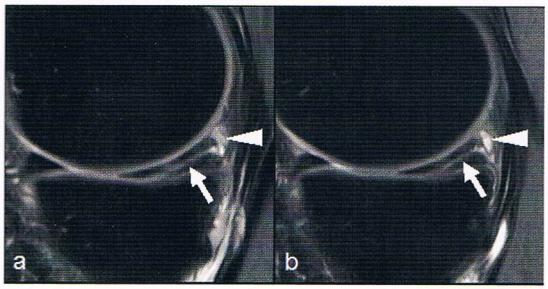

Fig. 1. IRM du genou avec deux coupes sagittales consécutives en pondération intermédiaire avec saturation de la graisse montrant une rupture méniscale horizontale sous forme d'une anomalie de signal s'étendant à la surface inférieure du ménisque (flèches). Noter le kyste juxta-méniscal associé (têtes de flèche).

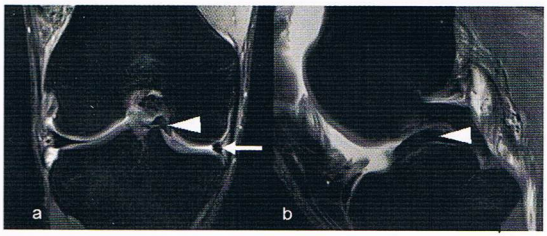

Fig. 2. IRM du genou en coupes coronale (a) et sagittale (b) en pondération intermédiaire avec saturation de la graisse montrant une anomalie de forme (aspect tronqué) du corps du ménisque médial, avec présence d'un fragment méniscal déplacé dans l'échancrure intercondylienne en anse de seau (têtes de flèche).

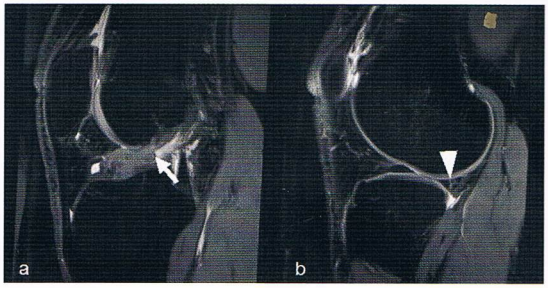

Fig. 3. IRM du genou avec coupes sagittales consécutives en pondération intermédiaire avec saturation de la graisse montrant une rupture complète du ligament croisé antérieur (flèche en a) ainsi qu'une rupture associée verticale de la corne postérieure du ménisque latéral (tête de flèche en b). Noter le tiroir antérieur en b.

www.lemanip.com

IRM EN IMAGERIE OSTÉO-ARTICULAIRE

→ EXPLORATION DES PATHOLOGIES MÉCANIQUES DE LA CHEVILLE

Paratger Le Site www.lemanip.com Tout Est Gratuit

GÉNÉRALITÉS

- Antenne dédiée, installation cheville à 90°.
- Rapport signal sur bruit, (et) champ de vue et matrice optimisés.
- Antenne de surface si pathologie précise focalisée (ligament, cartilage).
- Indications : lésions traumatiques ou micro-traumatiques et leurs conséquences (douleurs résiduelles inhabituelles ou douleurs chroniques).
- L'IRM doit **toujours** être précédée par un **bilan radiographique**, et sera souvent orientée par une échographie.

OBJECTIFS

- Diagnostic lésionnel précis pour (ré)orienter la prise en charge.

PROTOCOLE

▸ ACQUISITION DE BASE

Plan	Pondération		Principales structures étudiées
Axial	DPFS	ou DP	LTFAI, LTFA, Ext., Flech., Fib., Calc.
	T1		Os, articulations, nerfs (tunnel tarsien)
Coronal	DPFS		Os, articulation (dôme talus), Tendons (distalité)
	T1		Os, articulation, LCF
Sagittal	DPFS		Os, articulation (dôme talus), Fib. Ext. Flech., Calc.

LTFA : Ligament talo-fibulaire antérieur. LTFAI : Ligament tibio-fibulaire antéro-inférieur. LCF : Ligament calcanéo-fibulaire. LCM : Ligament collatéral médial. Calc. : Tendon calcanéen. Ext. : Tendons extenseurs. Flech. : Tendons fléchisseurs. Fib. : Tendons fibulaires.

▸ SÉQUENCES COMPLÉMENTAIRES

Ligaments	
Syndesmose tibio-fibulaire	DP ou T2 coronal oblique
	3D FSPGR fat sat gado
Chopart, Lisfranc	Sagittal T1
	Axial oblique dans le plan des métas (ligament de Lisfranc)
Tendons, rétinaculum	
Fibulaires, fléchisseurs extenseurs	Pathologies distales : coronal DP fat sat étendues en avant
	Rétinaculum des extenseurs : axial oblique DP fat sat
	Si problème d'angle magique : axial STIR
Tendon calcanéen	Axial et sagittal T1
	Axial et sagittal DP fat sat
Pathologies osseuses et articulaires	
	Les séquences 3D FSE peuvent être une alternative aux séquences 2D
	Séquence T2* si recherche spécifique de synovite villonodulaire
Tunnel tarsien	
	Axial fin T1 et DP fat sat, coronal T1 et DP fat sat (muscles intrinsèques, tunnel distal)
Conflits et syndromes douloureux	
Conflits antérieur et postérieur	Sagittal T1, sagittal fat sat Gado
Conflit antéro-latéral /médial	Axial et coronal Gado fat sat
Séquence T1 Fat Sat avec Gadolinium IV	
	2D avec injection de gadolinium et fat sat : synovite, ténosynovite, œdème osseux (traumatisme ou enthésopathie), bursites, doute sur une pathologie rhumatismale
	3D FSPGR fat sat Gado intérêt démontré pour les conflits et l'évaluation de la syndesmose tibio-fibulaire

www.lemanip.com

Paratger Le Site www.lemanip.com Tout Est Gratuit

RÉSULTATS

▸ RÉSULTATS NORMAUX

- Repérer et suivre les structures musculo-tendineuses, ligamentaires.
- Vérifier l'intégrité articulaire des structures osseuses, de la syndesmose tibio-fibulaire.
- Penser à regarder les structures vasculo-nerveuses (tunnel tarsien).

Dr.HADID.M.A
Médecin Spécialiste
Radio-Diagnostic

▸ EXEMPLES PATHOLOGIQUES

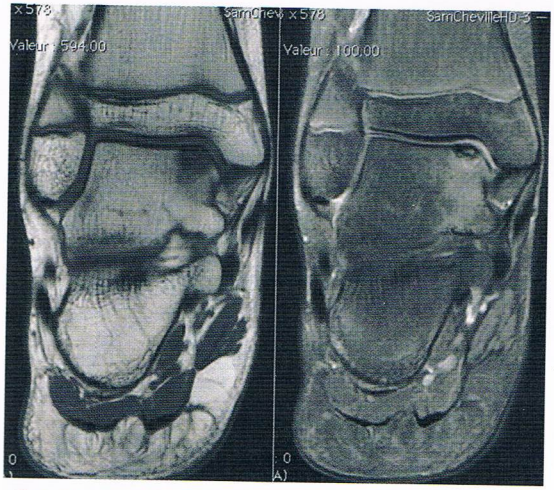

Fig. 1. Coupe coronale T1 et DP fat sat : lésion ostéochondrale du dôme talien.

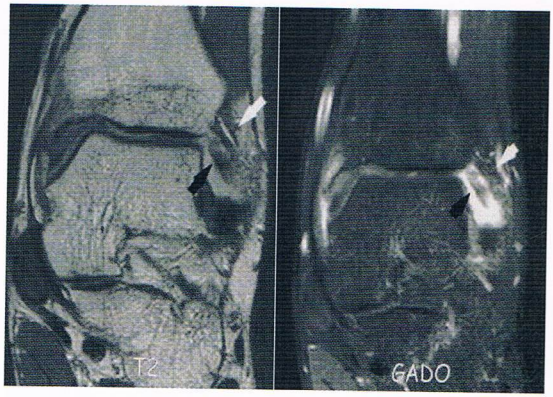

Fig. 2. Lésion de la syndesmose tibio-fibulaire : coupes frontale DP et T1 fat sat après injection de Gadolinium, rehaussement d'une lésion cicatricielle et hypertrophique du ligament tibio-fibulaire antéro-inférieur.

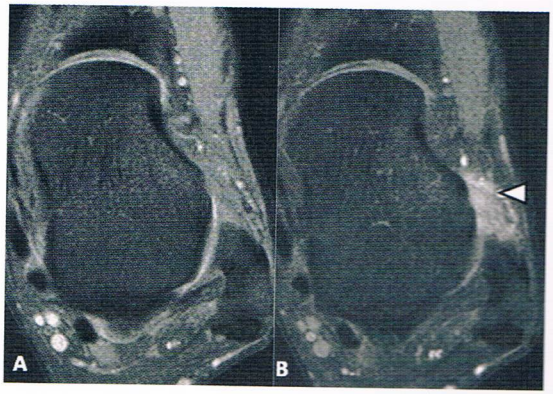

Fig. 3. Coupes axiales en pondération DP fat sat (A) et T1 fat sat après injection de Gadolinium (B). Syndrome de la gouttière antéro-latérale avec épaississement capsulo-synovial en regard du LTFA bien individualisé après injection.

www.lemanip.com

IRM EN IMAGERIE OSTÉO-ARTICULAIRE

→ EXPLORATION DE L'AVANT-PIED DANS LE CADRE D'UNE MÉTATARSALGIE

Paratger Le Site www.lemanip.com Tout Est Gratuit

GÉNÉRALITÉS

- IRM réalisée dans le cadre d'une métatarsalgie (douleur de l'avant-pied se situant en avant de l'interligne tarsométatarsien).
- Douleurs provoquées par une pathologie locale, mais relève parfois d'une pathologie générale ou tumorale.
- Causes les plus fréquentes de métatarsalgies mécaniques : hallux valgus ou rigidus, syndrome de surcharge du 2e et/ou du 3e rayon, névrome de Morton, bursites inter et sous-capito-métatarsiennes, fractures de contrainte, pathologies sésamoïdiennes, maladie de Freiberg.
- Causes les plus fréquentes de métatarsalgies inflammatoires : arthropathie microcristalline, rhumatisme inflammatoire chronique, ostéite et ostéoarthrite infectieuse.
- IRM réalisée après réalisation de radiographies : face et profil de pied en charge, clichés de trois-quarts et incidences de Guntz ou Walter-Muller en cas d'exploration du système phalango-sésamoïdien du premier rayon.
- Place importante de l'échographie dans l'exploration de l'avant-pied, souvent réalisée avant l'IRM. L'échographie permet une étude bilatérale comparative et dynamique (plaque plantaire +++).

OBJECTIFS

- Diagnostic de l'origine d'une métatarsalgie.
- Bilan préthérapeutique.
- Bilan d'extension local en cas de lésion tumorale.

PROTOCOLE

- L'étude unilatérale est à privilégier en termes de résolution spatiale.
- Antenne type « extrémités ».
- En cas de recherche spécifique de névrome de Morton, certains auteurs installent le patient en procubitus.
- On privilégie des coupes jointives d'épaisseur inférieure ou égale à 3 mm avec un FOV le plus petit possible.

▶ EXPLORATION D'UNE MÉTATARSALGIE DES RAYONS LATÉRAUX

- Coupes coronales (perpendiculaires au grand axe des métatarsiens centraux) T1 et T2 Fat Sat ou DP Fat Sat, couvrant l'ensemble des articulations métatarsophalangiennes, allant de la moitié du 3e métatarsien à l'extrémité distale de la phalange proximale (suffisant si névrome de Morton). Séquences permettant une bonne analyse des espaces inter- et sous-capito-métatarsiens.
- Coupes sagittales T2 Fat Sat ou DP Fat Sat. Séquences permettant l'analyse de la plaque plantaire, de la moelle osseuse et de l'os sous-chondral.
- Coupes sagittales en pondération T1 complémentaires en cas de recherche de lésion de plaque plantaire, de fracture de contrainte métatarsienne ou de lésions ostéochondrales.
- Coupes axiales (parallèles à la plante du pied) **optionnelles**. Ce plan de coupe peut notamment être intéressant dans l'analyse de traits de fracture.

▶ EXPLORATION D'UNE MÉTATARSALGIE DU PREMIER RAYON

- Acquisition en pondération T2 Fat Sat ou DP Fat Sat dans les trois plans de l'espace. Les coupes axiales (dans le grand axe du métatarsien) permettent l'analyse des ligaments collatéraux métatarsophalangiens.
- Séquence en pondération T1 au minimum dans le plan sagittal (et si nécessaire dans les plans sagittal et coronal).

L'injection IV de gadolinium est recommandée en l'absence de réponse suffisante sur les séquences précédentes et dans les cas suivants :
- **syndrome de masse des tissus mous (hors névrome et bursite typique) ;**
- **rhumatisme inflammatoire ;**
- **recherche d'ostéite / ostéoarthrite ;**
- **ostéonécrose de tête métatarsienne ou de sésamoïde ;**
- **doute sur une partition sésamoïdienne versus fracture ;**
- **métatarsalgie postopératoire.**

www.lemanip.com

Paratger Le Site www.lemanip.com Tout Est Gratuit

RÉSULTATS

Le temps d'exploration moyen d'une métatarsalgie avec les protocoles indiqués est d'environ 20 minutes.

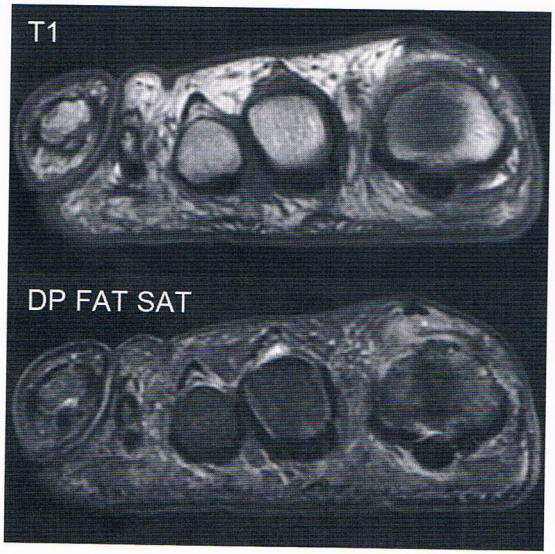

Cas 1.
Névrome de Morton du deuxième espace intercapito-métatarsien sur les séquences coronales en pondération T1 et DP Fat Sat.

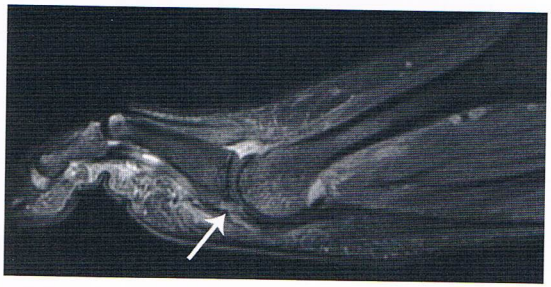

Cas 2.
Rupture de plaque plantaire (flèche) de l'articulation métatarsophalangienne du deuxième rayon sur la séquence sagittale en pondération DP Fat Sat.

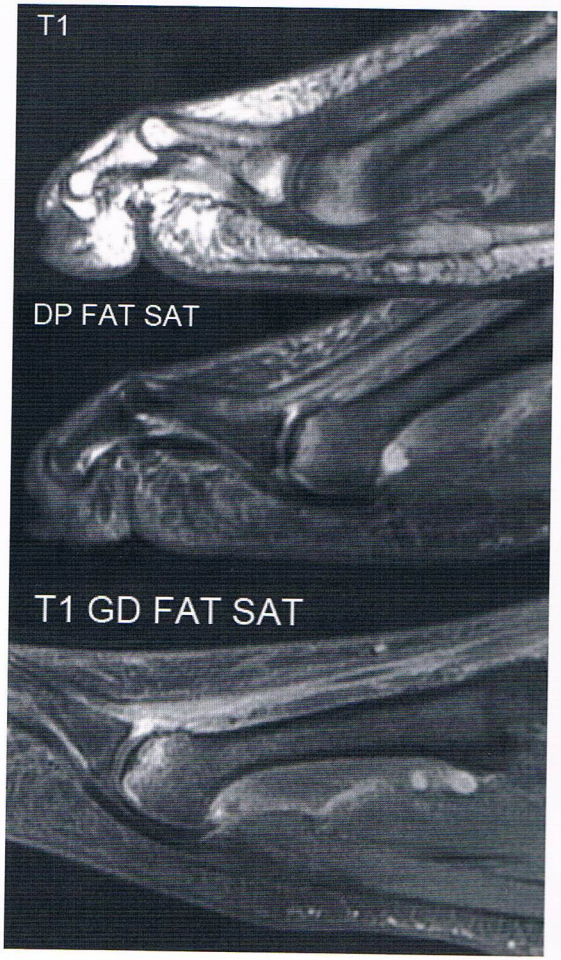

Cas 3.
Fracture sous-chondrale de la tête du deuxième métatarsien en pondération T1 et DP FAT SAT.

www.lemanip.com

IRM EN IMAGERIE CARDIO-VASCULAIRE

→ EXPLORATION D'UNE CARDIOPATHIE ISCHÉMIQUE

Paratger Le Site www.lemanip.com Tout Est Gratuit

GÉNÉRALITÉS

- La maladie coronaire : cause majeure de morbi-mortalité.
- Les indications de l'IRM dans le cadre de la cardiopathie ischémique :
  - Diagnostic de l'infarctus du myocarde (IDM), de ses complications,
  - Recherche de viabilité résiduelle après un IDM,
  - Stress vasodilatateur afin de confirmer le diagnostic d'ischémie myocardique et guider une éventuelle revascularisation.

OBJECTIFS

▸ INFARCTUS DU MYOCARDE

- Confirmer le diagnostic d'IDM (anomalie franche de la cinétique segmentaire et rehaussement tardif (RT) sous-endocardique),
- Faire le diagnostic différentiel (myopéricardite, cinétique normale ou hypokinésie et RT sous-épicardique ou cardiomyopathie aiguë de Tako-tsubo, ballonisation apicale sans RT),
- Analyser la cinétique segmentaire et globale au repos et mesurer le nombre de segments atteints,
- Apprécier la transmuralité du RT,
- Définir la présence ou l'absence d'un trouble de la microcirculation (no-reflow : hyposignal sous-endocardique au premier passage persistant au temps tardif) ; élément pronostique de l'IDM,
- Chercher des complications (épanchement péricardique, atteinte valvulaire, extension au ventricule droit, thrombus),
- Mesurer précisément la fonction systolique VG.

▸ VIABILITÉ

- Chercher une viabilité résiduelle ;
  épaisseur du myocarde (> 4 mm),
  RT,
  et réserve contractile sous dobutamine faible dose.

▸ DOULEUR THORACIQUE ; RECHERCHE D'ISCHÉMIE

Guider une revascularisation (angioplastie percutanée ou pontage aorto-coronaire) par la recherche d'une chute de la réserve coronaire dans un territoire vasculaire.

PROTOCOLE TECHNIQUE

▸ PROTOCOLE COMMUN

Protocole suffisant au diagnostic positif et différentiel d'IDM et complications.

- Analyse anatomique de base.
- Fonction VG ± VD.
  - Séquences balanced FFE (Fiesta, TrueFISP, bFFE selon les constructeurs) dans les plans 4C (HLA), 2C (VLA), 3C et surtout petit axe (PA).
- Séquences sensibles à l'œdème.
  - T2 STIR ou T2 mapping
- Perfusion de premier passage avec injection de Gadolinium.
  - Séquence temps réel avec motif de saturation récupération.
- TI scouting à 10 minutes.

**NB : Le temps d'inversion après injection de 0,1 mmole/kg de gadolinium est voisin de 300 millisecondes.
Le temps d'inversion optimal est celui qui correspond à une annulation complète du signal du myocarde (myocarde noir).**

- Séquences 3D de RT (viabilité) complétées de séquences 2D (PSIR si disponibles).

NB : L'IDM apparaît en hypersignal sur cette séquence car le wash-out du gadolinium est altéré (imagerie de rétention du gadolinium).

▸ RECHERCHE DE VIABILITÉ

En complément du protocole commun :

- Perfusion à la pompe automatique de dobutamine à faible dose (en paliers de 5 gamma/kg/min jusqu'à 15 gamma/kg/min) à la recherche d'une réserve contractile (séquences CINE PA, 4C, VLA).
- Surveillance clinique et des paramètres vitaux.

▸ DOULEUR THORACIQUE ; RECHERCHE D'ISCHÉMIE

- Perfusion à la seringue de dipyridamole ou d'adénosine plaçant le patient en état de vasodilatation maximale.
- Surveillance clinique et des paramètres vitaux.
- Au maximum de la vasodilatation, injection de gadolinium avec acquisition d'une séquence de perfusion (incluant un motif de saturation récupération).
- Après la fin de l'état de vasodilatation (spontanée pour l'adénosine de demi-vie courte, ou induite par un antagoniste xanthique pour le dipyridamole), perfusion de premier passage de repos.
- Comparaison des deux séquences de perfusion.
- Ce protocole est toujours associé à un RT visant à vérifier la présence/absence d'IDM.

Alternative : rechercher un trouble de la cinétique segmentaire en augmentant la charge de travail du myocarde (analogue de l'effort) par une perfusion de dobutamine à « forte dose » sur le principe de l'écho-dobutamine.

www.lemanip.com

Paratger Le Site www.lemanip.com Tout Est Gratuit

RÉSULTATS

▸ NORMAUX

- Cinétique normale au repos.
- Réserve contractile diffuse homogène sous stress dobutamine.
- Absence d'œdème myocardique (T2 normal 50-55 ms).
- Perfusion de premier passage de repos et/ou stress vasodilatateur homogène.
- Absence de RT.

Fig. 1. IDM limité au VD (flèches) ; notez l'absence de RT au niveau du VG.

▸ ANORMAUX

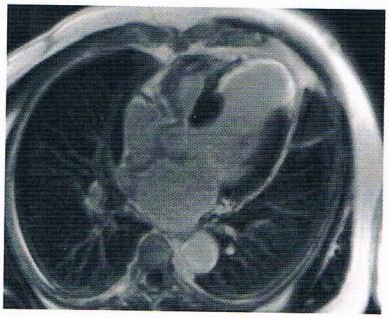

Fig. 2. IDM : RT sous-endocardique en front de vague dans un territoire vasculaire (ici le territoire de l'artère interventriculaire antérieure).
Le RT correspond à la zone non viable une semaine après l'épisode aigu. Pendant la 1re semaine, le RT peut surestimer la zone de nécrose.

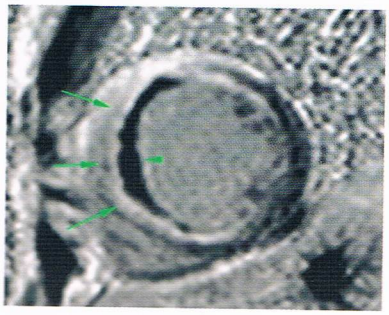

Fig. 3. IDM en séquence PSIR. RT transmural (flèches) avec vaste zone de no reflow septal (tête de flèche). Pronostic défavorable.

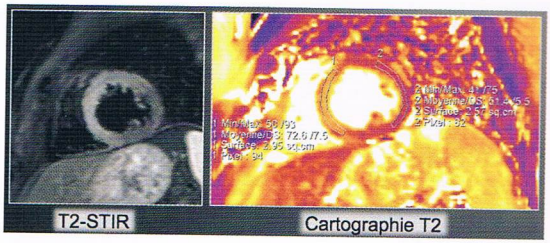

Fig. 4. Syndrome coronaire aigu – séquences sensibles à l'œdème : imagerie STIR et T2-mapping dans le même plan petit axe, au même niveau. Hypersignal septal en STIR corrélé avec le T2-mapping très élevé au niveau du septum (72,6 ms en moyenne).

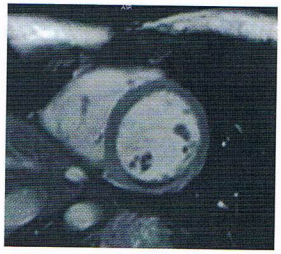

Fig. 5. Perfusion de premier passage pathologique au repos dans les suites immédiates d'un IDM inférieur (J2). Notez l'aspect typique en front de vague.

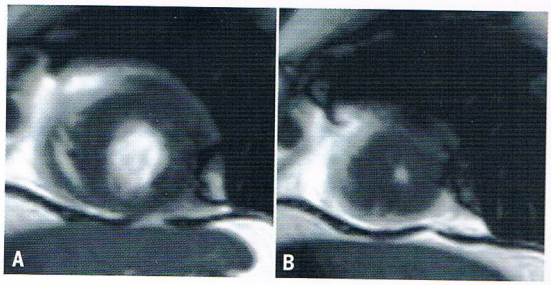

Fig. 6. Deux coupes CINE systoliques dans le petit axe réalisées à l'apex du VG sans (**A**), puis sous stress dobutamine (**B**) en post-IDM. Notez la majoration de la contractilité sous dobutamine témoignant d'une bonne réserve contractile et d'une viabilité préservée. Cet aspect est en faveur d'une revascularisation de ce territoire coronaire.

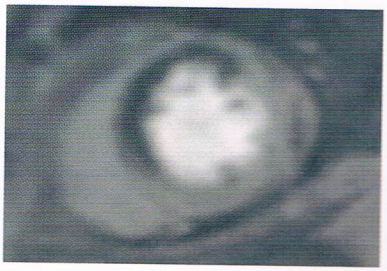

Fig. 7. Perfusion de premier passage pathologique sous stress vasodilatateur : hyposignal antéro-septal réversible après arrêt de la vasodilatation.

www.lemanip.com

IRM DES CARDIOMYOPATHIES NON-ISCHÉMIQUES

→ EXPLORATION D'UNE DYSPLASIE ARYTHMOGÈNE DU VENTRICULE DROIT (DAVD)

Paratger Le Site www.lemanip.com Tout Est Gratuit

GÉNÉRALITÉS

- Maladie génétique rare d'étiologie inconnue (prédisposition familiale dans 1 cas sur 2).
- Survient plutôt chez le sujet jeune (cause de mort subite).
- Entraîne un remplacement fibrolipidique du myocarde du ventricule droit pouvant s'étendre au ventricule gauche dans les formes sévères.
- Indication de l'IRM :
  - Bilan initial d'arythmie ventriculaire (ESV+++),
  - Suivi évolutif.

OBJECTIFS

- L'IRM cardiaque fait partie des critères diagnostiques mais n'est pas suffisante pour poser le diagnostic (nécessité de confronter à l'histoire familiale, ECG, ...).
- Étudier la morphologie et la fonction ventriculaire droite.

PROTOCOLE

- Examen réalisé avec synchronisation cardiaque, antenne thorax ou cardiaque dédiée.
- Séquences en apnée.
- Plans de coupe dans l'axe du cœur : petit axe, grand axe et 4 cavités.

PROTOCOLE STANDARD

- Séquences ciné couvrant le ventricule droit : petit axe, 4 cavités et grand axe dans le plan du VD.
- Séquences T1 tardives à 10 minutes avec réglage du Ti ou en mode PSIR: petit axe et 4 cavités.

SÉQUENCES COMPLÉMENTAIRES

- Séquence T1 blackblood 4 cavités,
- Séquences T1 tardives à 10 minutes avec réglages du Ti ou en mode PSIR grand axe dans le plan du VD.

RÉSULTAT

- Calculer la volumétrie et évaluer la fonction ventriculaire droite :
  - Des logiciels dédiés de post-traitement permettent de calculer la volumétrie du VD et de calculer la FEVD,
  - Ces calculs se font selon les équipes à partir des séquences ciné petit axe ou 4 cavités.
- Critères majeurs pour une DAVD :
  - Dysfonction focale de la paroi ventriculaire droite (akinésie ou dyskinésie à type de bulging),
  - **Et** l'un des critères suivants :
    - Dilatation VD : volume télédiastolique indexé du VD ≥ à 110 ml/m² chez l'homme et 100 ml/m² chez la femme,
    - Altération de la FEVD : ≤ à 40 %.
- Critères mineurs pour une DAVD :
  - Dysfonction focale de la paroi ventriculaire droite (akinésie ou dyskinésie à type de bulging),
  - **Et** l'un des critères suivants :
    - Dilatation modérée du VD : VTD du VD ≥ à 100 ml/m² chez l'homme et 90 ml/m² chez la femme,
    - Altération modérée de la FEVD : > à 40 % et ≤ à 45.
- Rechercher l'infiltration lipidique de la paroi du VD sur la séquence T1 blackblood ou les lésions de fibroses sur les séquences T1 tardives (hors critères).
- Suivi : rechercher une évolutivité des lésions et de la fonction VD/VG.

www.lemanip.com

Paratger Le Site www.lemanip.com Tout Est Gratuit

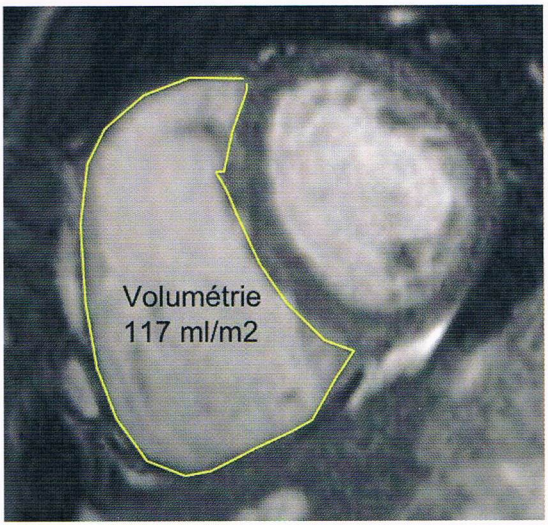

Fig. 1. Dilatation du VD avec une volumétrie du VD supérieure à 110ml/m² chez ce patient.

Fig. 2. Aspect de dilatation du VD qui apparaît aussi large que le VG sur une coupe 4 cavité en diastole (faire volumétrie).

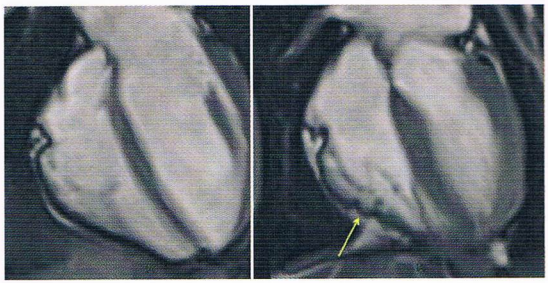

Fig. 3. Mise en évidence d'un trouble de la cinétique focal de la paroi libre du VD (bulging) visible en systole.

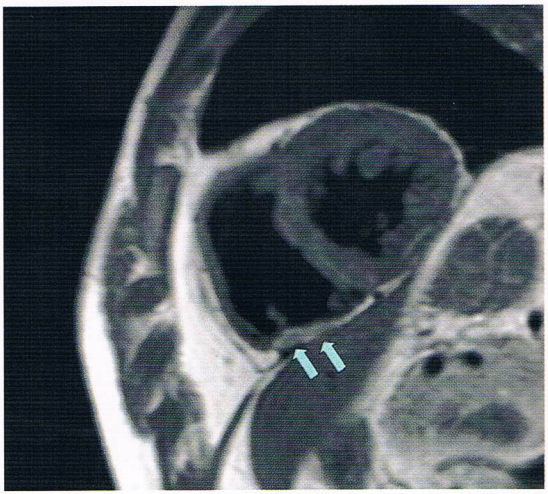

Fig. 4. Mise en évidence d'une infiltration lipidique de la paroi inférieure du VD.

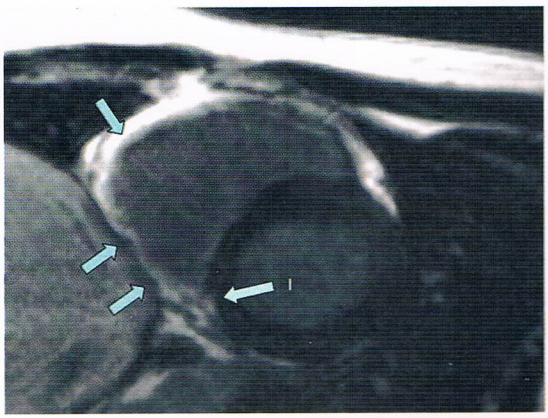

Fig. 5. Prise de contraste tardive de la paroi du VD en faveur de remaniement fibrosant.

www.lemanip.com

IRM DES CARDIOMYOPATHIES NON-ISCHÉMIQUES

→ EXPLORATION D'UNE MYOCARDITE

Paratger Le Site www.lemanip.com Tout Est Gratuit

GÉNÉRALITÉS

- Atteinte inflammatoire du myocarde d'origine virale la plupart du temps.
- Contexte infectieux (épisode viral récent).
- Pathologie du sujet jeune.
- Indication de l'IRM :
  - Diagnostique devant un tableau coronarien aigu avec douleur thoracique et élévation du dosage des troponines (coronarographie normale),
  - Suivi (myocardite chronique).

OBJECTIFS

- Mettre en évidence les foyers de myocardite.
- Rechercher des troubles de la cinétique segmentaire ou globale du ventricule gauche.
- Visualiser un épanchement péricardique associé.
- Avoir un protocole de suivi pour rechercher les séquelles fibreuses.

PROTOCOLE

- Examen réalisé avec synchronisation cardiaque, antenne thorax ou cardiaque dédiée.
- Séquences en apnée sauf la séquence de perfusion 1er passage, réalisée en respiration libre.
- Plans de coupe dans l'axe du cœur : petit axe, grand axe et 4 cavités.

▸ PROTOCOLE STANDARD

- ▸ Séquence petit axe T2 STIR.
- ▸ Séquence de perfusion 1er passage après injection de Gadolinium (0,4 ml/kg) : 3 coupes petit axe, 1 coupe grand axe et 1 coupe 4 cavités.
- ▸ Séquence ciné petit axe.
- ▸ Séquences T1 tardive à 10 minutes avec réglage du Ti ou en mode PSIR : petit axe, grand axe et 4 cavités.

▸ VARIANTE

- ▸ La séquence tardive peut être réalisée à partir de 7 minutes.
- ▸ Séquence T2 mapping petit axe (à la place de la séquence STIR).

▸ SÉQUENCES COMPLÉMENTAIRES OPTIONNELLES

- ▸ Séquence T1 précoce à 2 minutes avec réglage du Ti petit axe.

▸ SUIVI

Le protocole de suivi doit être identique au bilan initial.

RÉSULTAT

- ▸ Mise en évidence de prises de contraste tardives sous-épicardiques ou intra-myocardiques non systématisées à un territoire coronarien, en « mottes » ou « patchy ».
- ▸ Atteinte latérale préférentielle.
- ▸ Atteinte aiguë inflammatoire avec visualisation de plages d'œdème sur la séquence STIR ou T2 mapping.
- ▸ Atteinte aiguë inflammatoire avec mise en évidence d'une hyperhémie de la paroi myocardique sur la séquence de perfusion 1er passage et d'un rehaussement précoce dès 2 minutes.
- ▸ Mise en évidence du rehaussement pathologique myocardique en systole sur les séquences ciné après injection (effet éponge).
- ▸ Parfois mise en évidence de zones hypokinétiques associées sur la séquence ciné (anomalie de la cinétique segmentaire).
- ▸ Parfois présence d'un épanchement péricardique particulièrement visible sur les séquences PSIR.
- ▸ Suivi :
  - régression des lésions de myocardite dans 65 % des cas,
  - recherche de séquelles de fibrose avec persistance de prises de contraste uniquement visibles sur les séquences T1 tardives.

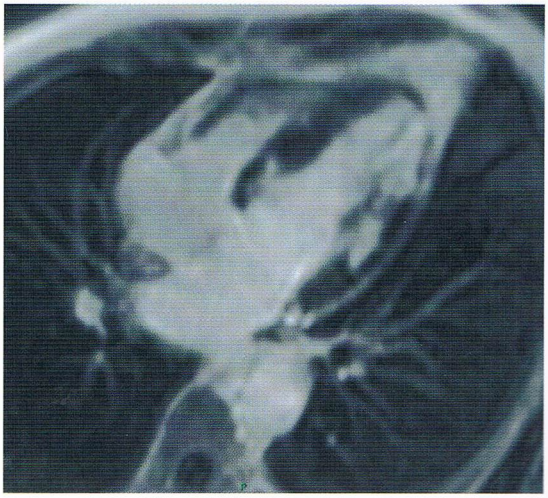

Fig. 1. Myocardite multifocale avec présence de multiples prises de contraste tardives « en motte » intra- et sous-épicardiques.

www.lemanip.com

Paratger Le Site www.lemanip.com Tout Est Gratuit

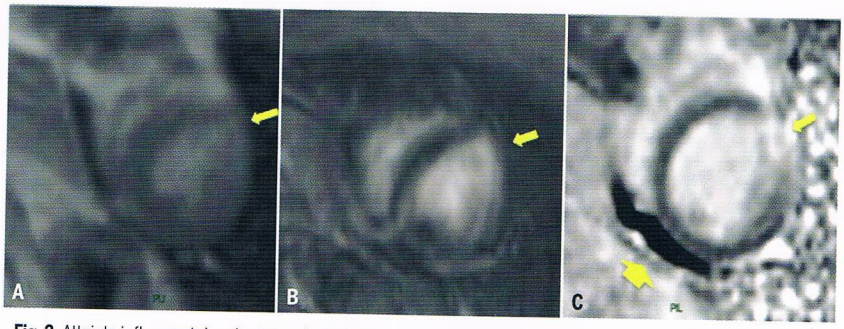

Fig. 2. Atteinte inflammatoire aiguë avec hyperhémie (**A**), prise de contraste précoce à 2 minutes (**B**) et prise de contraste tardive (**C**). Noter l'épanchement péricardique inférieur associé bien visible sur la séquence PSIR (flèche large).

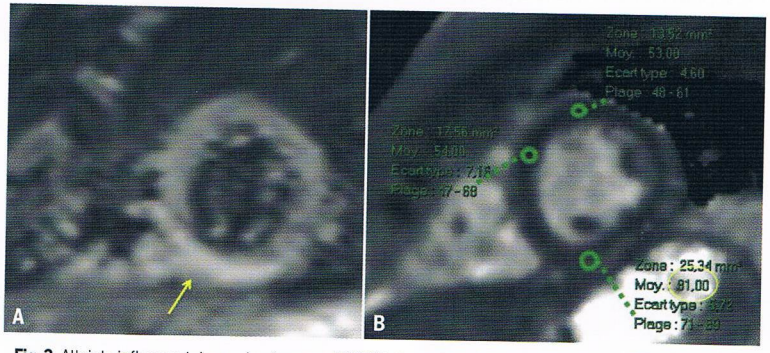

Fig. 3. Atteinte inflammatoire sur la séquence T2 STIR (**A**). Concordance sur la séquence T2 mapping (**B**).

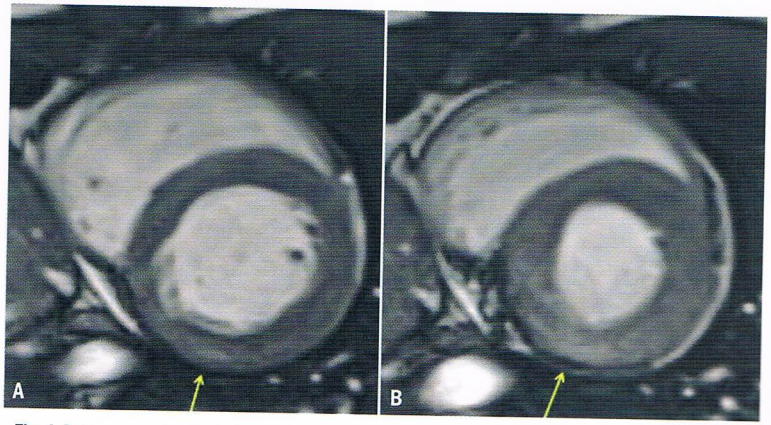

Fig. 4. Rehaussement pathologique mis en évidence en systole : diastole (**A**), systole (**B**).

www.lemanip.com

IRM DES CARDIOMYOPATHIES NON-ISCHÉMIQUES

→ EXPLORATION D'UNE CARDIOPATHIE HYPERTROPHIQUE PRIMITIVE

Paratger Le Site www.lemanip.com Tout Est Gratuit

GÉNÉRALITÉS

- Hypertrophie myocardique primitive, non expliquée par une cause sous-jacente, comme une hypertension artérielle ou un rétrécissement aortique.
- Touche 0,2 % des adultes jeunes.
- Première cause de mort subite chez l'athlète.
- Maladie génétique autosomique dominante à pénétrance variable.
- Indication de l'IRM :
  - Bilan initial.
  - Bilan d'évolutivité.

OBJECTIFS

- Évaluer la topographie et l'importance de la zone hypertrophique (épaisseur en télédiastole, masse myocardique indexée) :
  - Type I : limitée à la partie antérieure du septum,
  - Type II : tout le septum,
  - Type III : septum et paroi antérolatérale,
  - Type IV : autre topographie que le septum.
- Rechercher une atteinte de la chambre de chasse du VG qui caractérise une cardiomyopathie obstructive avec obstacle à l'éjection.
- Évaluer la FEVG et les volumes d'éjection ventriculaire.
- Rechercher les atteintes fibreuses de mauvais pronostic.
- Permettre le suivi évolutif avec un protocole reproductible.

PROTOCOLE

- Examen réalisé avec synchronisation cardiaque, antenne thorax ou cardiaque dédiée.
- Séquences en apnée sauf la séquence de perfusion 1er passage réalisée en respiration libre.
- Plans de coupe dans l'axe du cœur : petit axe, grand axe et 4 cavités.

▶ PROTOCOLE STANDARD

- ▶ Séquence ciné : petit axe, grand axe, 3 cavités et 4 cavités.
- ▶ Séquence de perfusion de 1er passage après injection de Gadolinium (0,4 ml/kg) : 3 coupes petit axe, 1 coupe grand axe et 1 coupe 4 cavités.
- ▶ Séquences T1 tardive à 10 minutes : petit axe, grand axe et 4 cavités.

▶ SÉQUENCES COMPLÉMENTAIRES OPTIONNELLES

- ▶ Séquence de Tagging

▶ SUIVI

Le protocole de suivi devra être identique au protocole d'exploration initial.

RÉSULTAT

- ▶ CMH à partir de 15 mm d'épaisseur en télédiastole (13 mm en cas d'ATCD familiaux).
- ▶ Diminution des volumes télésystolique (VTS) et télédiastolique (VTD) et augmentation de la FEVG.
- ▶ Argument en faveur d'une CMO : artefact de jet sous-aortique systolique dans la chambre de chasse (jet flow).
- ▶ Séquence Tagging : montre une anomalie de la contraction régionale du VG avec des mouvements pariétal et de rotation cardiaque diminués alors que le mouvement de torsion du cœur augmente.
- ▶ Éléments de mauvais pronostic :
  - Défaut de perfusion dans les zones hypertrophiques ;
  - Prise de contraste tardive intramyocardique (jonction VD/VG) en faveur d'une fibrose (augmente le risque de trouble du rythme).

www.lemanip.com

Paratger Le Site www.lemanip.com Tout Est Gratuit

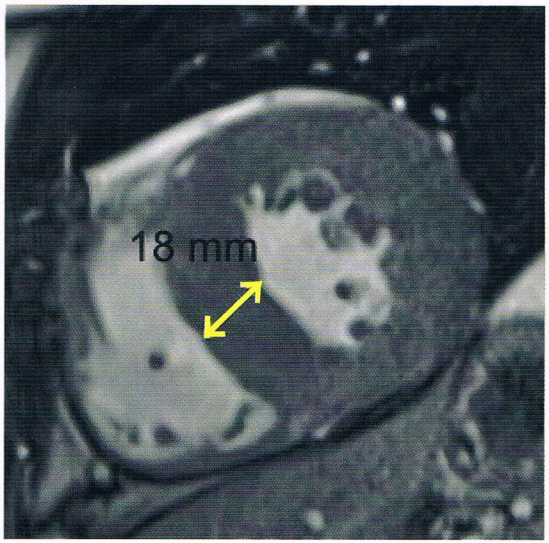

Fig. 1. CMH avec épaisseur myocardique évaluée à 18 mm en télédiastole.

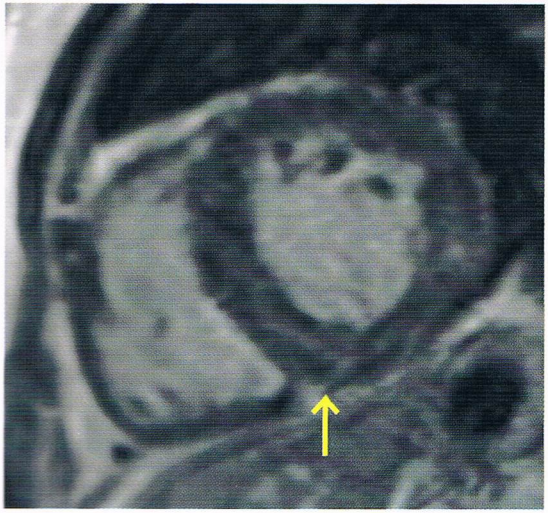

Fig. 2. Prise de contraste tardive péjorative intramyocardique à la jonction VD/VG.

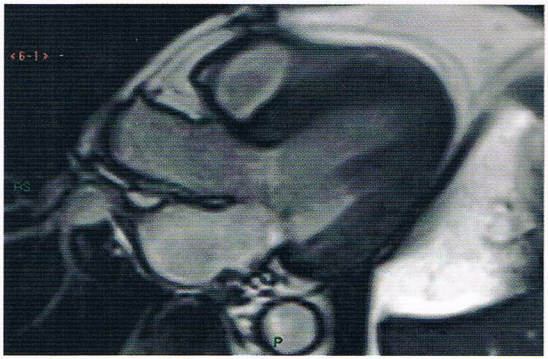

Fig. 3. CMH de type III.

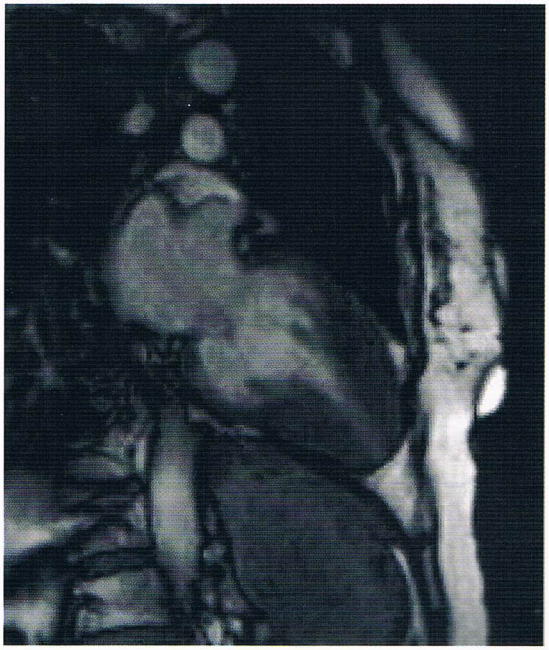

Fig. 4. CMH apicale.

www.lemanip.com

IRM DES CARDIOMYOPATHIES NON-ISCHÉMIQUES

→ EXPLORATION DES CARDIOMYOPATHIES INFILTRATIVES

Paratger Le Site www.lemanip.com Tout Est Gratuit

GÉNÉRALITÉS

- Maladies liées à une infiltration pathologique du myocarde
  - Sarcoïdose : présence de granulomes épithéloïdes giganto-cellulaires sans nécrose caséeuse.
  - Amylose : présence de dépôts amyloïdes.
  - Hémochromatose : surcharge ferrique dans les myocytes.
  - Fabry : infiltration sphingolipidique du myocarde.
- Indication de l'IRM
  - Diagnostique avec la recherche d'une atteinte cardiaque des pathologies infiltratives.
  - Permet le suivi et l'évaluation de la réponse thérapeutique.

OBJECTIFS

- Rechercher les lésions infiltrantes dans le cadre du bilan initial.
- Évaluer le retentissement sur la fonction cardiaque.
- Permettre une évaluation de la réponse thérapeutique avec un protocole d'examen reproductible.

PROTOCOLE

- Examen réalisé avec synchronisation cardiaque, antenne thorax ou cardiaque dédiée.
- Séquences en apnée sauf la séquence de perfusion 1er passage réalisée en respiration libre.
- Plans de coupe dans l'axe du cœur : petit axe, grand axe et 4 cavités.

▶ PROTOCOLE STANDARD

- ▶ Séquence T2 STIR petit axe.
- ▶ Séquence de perfusion 1er passage après injection de Gadolinium (0,4 ml/kg) : 3 coupes petit axe, 1 coupe grand axe et 1 coupe 4 cavités.
- ▶ Séquence ciné petit axe.
- ▶ Séquences T1 tardives à 10 minutes avec réglage du Ti ou en mode PSIR : petit axe, grand axe et 4 cavités.

▶ SÉQUENCES COMPLÉMENTAIRES OPTIONNELLES

- ▶ Séquence Mapping T2 petit axe.
- ▶ Séquence Mapping T1 petit axe avant injection de Gadolinium.
- ▶ Séquence T1 précoce à 2 minutes avec réglage du Ti petit axe.

▶ PROTOCOLE PARTICULIER POUR L'HÉMOCHROMATOSE

- ▶ Pas d'injection de Gadolinium
  - Séquence ciné petit axe.
  - Séquence Mapping T2* (écho de gradient T2 avec un temps d'écho croissant).

RÉSULTAT

- ▶ Sarcoïdose :
  - Permet de réaliser une cartographie des lésions, d'en apprécier le caractère aigu ou chronique et d'en évaluer la réponse thérapeutique.
  - L'atteinte est intra-myocardique, se situant le plus souvent au niveau de la base du septum et de la paroi libre du VG.
  - Lésions actives = en hypersignal T2, hyperhémie sur la séquence de perfusion 1er passage ou prise de contraste précoce à 2 minutes.
  - Lésions chroniques = fibreuses avec une prise de contraste uniquement visible à 10 minutes.
- ▶ Amylose : le diagnostic repose sur un faisceau d'argument en IRM
  - Présence d'une hypertrophie myocardique le plus souvent circonférentielle et augmentation de la masse cardiaque.
  - L'infiltration amyloïdosique est responsable d'une modification du Ti = lorsqu'on augmente le Ti, le myocarde apparaît en hypo-signal avant le pool sanguin (difficulté à régler le Ti).
  - La prise de contraste tardive est typiquement circonférentielle sous-endocardique.
  - Augmentation du temps de relaxation T1 sur le mapping T1 en faveur d'une infiltration diffuse myocardique.
- ▶ Hémochromatose
  - La surcharge ferrique est quantifiée par la séquence Mapping T2* avec une valeur seuil du T2 < 20 ms pour poser le diagnostic.
  - L'hypertrophie ventriculaire gauche est fréquemment associée.
- ▶ Fabry
  - Rehaussement tardif intramyocardique évocateur par sa topographie latérobasale.
  - Diminution spécifique du temps de relaxation T1 du myocarde lié à l'infiltration sphingolipidique sur le mapping T1.

www.lemanip.com

Paratger Le Site www.lemanip.com Tout Est Gratuit

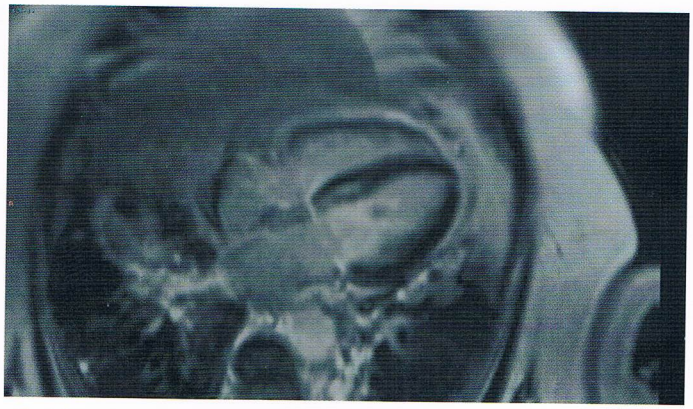

Fig. 1. Sarcoïdose : prise de contraste tardive intramyocardique de la base du septum.

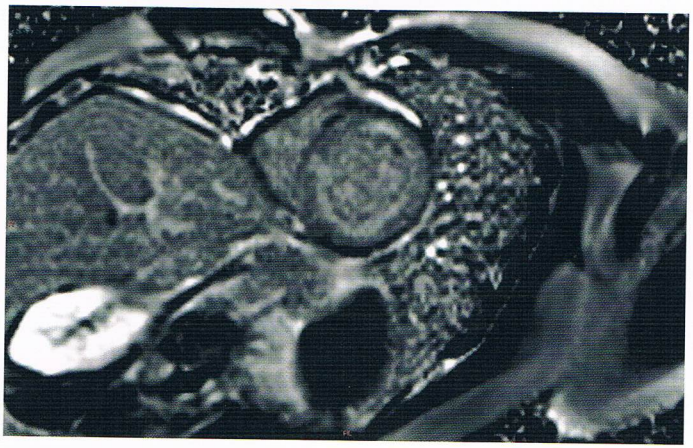

Fig. 2. Amylose : prise de contraste tardive circonférentielle.

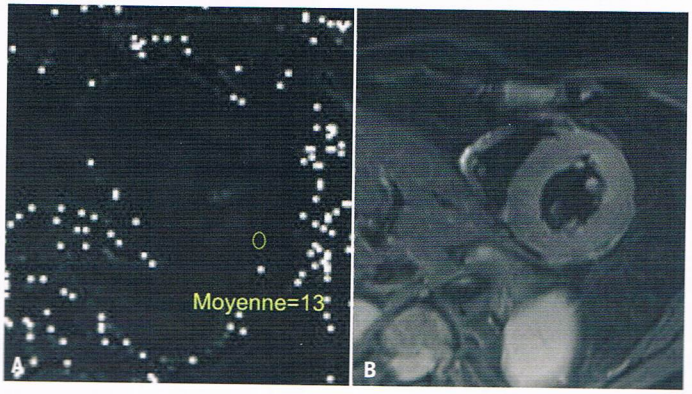

Fig. 3. Hémochromatose : mapping T2* avec image paramétrique qui montre une valeur moyenne du T2 pathologique à 13 ms (< 20 ms) (**A**). Hypertrophie ventriculaire gauche (**B**).

www.lemanip.com

IRM EN IMAGERIE DES VAISSEAUX

Paratger Le Site www.lemanip.com Tout Est Gratuit

GÉNÉRALITÉS

- La valvulopathie la plus courante est le rétrécissement aortique (RA).
- L'échographie cardiaque, méthode de première intention pour explorer les valves cardiaques, peut être limitée si le patient est peu échogène.
- Le péricarde est une membrane fine (≤ 2 mm) entourant le cœur.
- Son inflammation, le plus souvent de cause virale, est appelée péricardite aiguë.
- L'épaississement du péricarde peut entraîner une gêne au remplissage du cœur appelée constriction péricardique.

OBJECTIFS

- Analyser la morphologie de la valve aortique, du culot aortique et de l'aorte sus coronaire devant une suspicion de bicuspidie.
- Quantifier une insuffisance ou un rétrécissement valvulaire à l'aide de séquences de vélocimétrie utilisant la technique du contraste de phase.
- Étudier le signal et le rehaussement du péricarde dans une péricardite aiguë.
- Effectuer une analyse morphologique du péricarde et une analyse dynamique du remplissage ventriculaire en cas de suspicion de constriction péricardique.

PROTOCOLES

▸ PROTOCOLES VALVES

- **Recherche de bicuspidie :** séquences ciné MR sur la valve aortique, le culot aortique et l'aorte sus coronaire.
- **Bilan d'une insuffisance aortique :** séquences de vélocimétrie positionnées orthogonalement à l'aorte, à proximité immédiate de la valve aortique pour calculer la fraction de régurgitation (rapport volume régurgité / volume éjecté).
- **Bilan d'un RA :** séquences de vélocimétrie dans le plan du jet aortique pour repérer la zone de vélocité maximale puis orthogonales au jet du RA afin de mesurer précisément la vitesse maximale d'éjection du sang. Planimétrie de la valve en systole.
- **Bilan d'une insuffisance pulmonaire ou mitrale :** séquences de vélocimétrie orthogonales à l'artère pulmonaire à proximité de la valve ou au niveau de la valve mitrale pour mesurer la fraction de régurgitation.
- **Dans tous les cas**, calcul des volumes ventriculaires, du débit cardiaque et de la fraction d'éjection ventriculaire gauche ± droite (insuffisance pulmonaire) à partir de coupes ciné MR petit axe.

▸ PROTOCOLE PÉRICARDE

- **Recherche de péricardite aiguë :** séquences T1 et T2 sang noir ; séquences ciné MR ; séquences de rehaussement tardif après injection.
- **Recherche de constriction :** séquences T1 sang noir ; séquence ciné 4 cavités et petit axe ; séquence ciné temps réel petit axe en respiration libre puis avec manœuvres dynamiques respiratoires ; ± étude du rehaussement tardif.
  Complément TDM à prévoir à la recherche de calcifications.
- **Séquences complémentaires optionnelles**
  - Séquence de vélocimétrie dans le plan de la valve mitrale en 4 cavités afin de mesurer le profil de flux transmitral (rapport E/A) dans le cadre d'une constriction péricardique.

RÉSULTATS

- La présence de deux sigmoïdes aortiques (au lieu de trois) ou d'une fusion congénitale entre une ou plusieurs sigmoïdes (raphé) traduit une bicuspidie (Fig. 1).
- Une fraction de régurgitation supérieure à 40 % est en faveur d'une IA significative. Un hyperdébit gauche (> 8 L/min) et une dilatation ventriculaire gauche (DTG > 60 mm) sont classiquement retrouvés dans ce cas (Fig. 2).
- Une vitesse maximale d'éjection supérieure à 4 m/s est en faveur d'un RA significatif (Fig. 3).
- Péricardite aiguë : feuillets péricardiques épaissis, péricarde en hypersignal T2 (A, flèches), feuillets qui se rehaussent après injection (B, flèches). Épanchement péricardique souvent associé (Fig. 4).
- Constriction : péricarde épaissi (≥ 3 mm), faseyement du septum interventriculaire, inversion transitoire protodiastolique de la courbure du septum interventriculaire en petit axe (septum paradoxal) (Fig. 5).

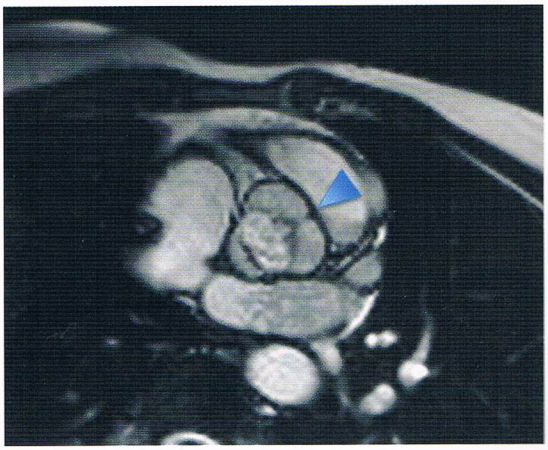

Fig. 1. Séquence de ciné-MR centrée sur la valve aortique. Image systolique montrant la présence d'une fusion partielle entre la sigmoïde coronaire droite et gauche (tête de flèche) signant une bicuspidie de type 1.

www.lemanip.com

Paratger Le Site www.lemanip.com Tout Est Gratuit

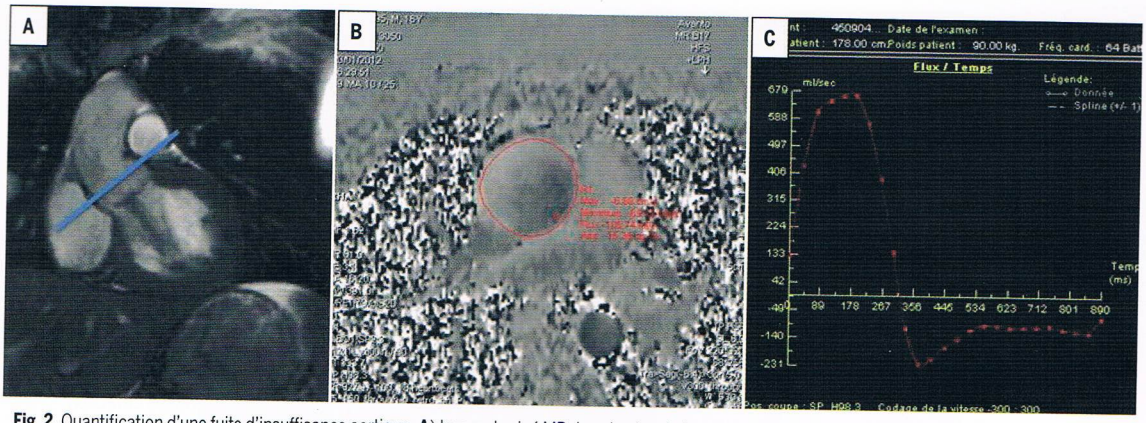

Fig. 2. Quantification d'une fuite d'insuffisance aortique. **A**) Image de ciné MR dans le plan de la racine aortique. La ligne bleue indique la position de la coupe de la séquence en contraste de phase juste au-dessus de la valve aortique. **B**) Image en phase extraite de la séquence en contraste de phase. La ligne rouge correspond au contourage de l'aorte. **C**) Courbe du débit aortique en fonction du temps à travers le plan de coupe. La partie positive de la courbe indique le volume éjecté et la partie négative correspond au volume régurgité.

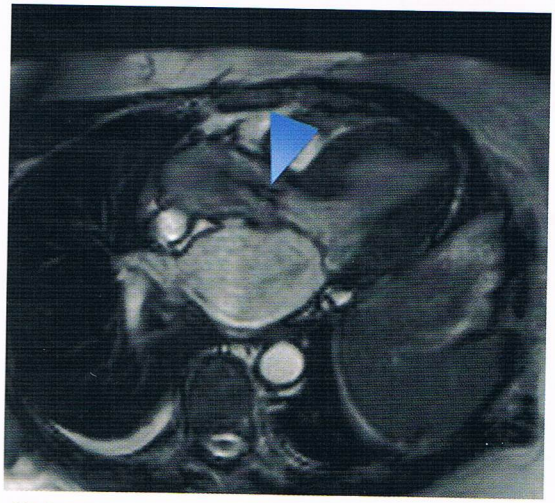

Fig. 3. Coupe systolique de ciné-MR dans le plan 3 cavités chez un patient porteur d'un RAC. Turbulences intra-aortiques au-dessus de la valve (tête de flèche) visibles en systole. La vitesse est à 4,3 m/s à ce niveau en faveur d'un RAC serré.

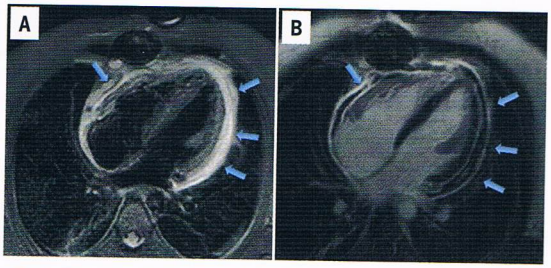

Fig. 4. Péricardite aiguë. Péricarde épaissi en hypersignal T2 (**A**, flèches). Rehaussement des feuillets péricardiques après injection (**B**, flèches).

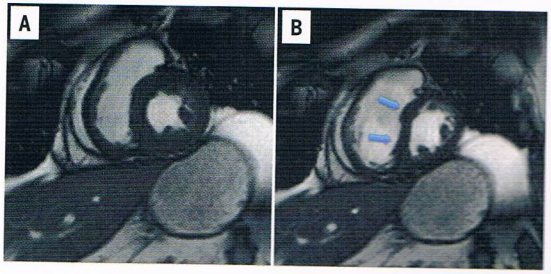

Fig. 5. Séquence de ciné en MR en coupe petit axe, en systole (**A**) et en protodiastole (**B**). Inversion transitoire de courbure du septum interventriculaire en protodiastole (flèches).

www.lemanip.com

IRM EN IMAGERIE THORACIQUE

→ EXPLORATION D'UN SYNDROME DE MASSE DE LA LOGE THYMIQUE

Paratger Le Site www.lemanip.com Tout Est Gratuit

GÉNÉRALITÉS

- Le thymus est un organe lympho-épithélial du médiastin antéro-supérieur.
- C'est un organe encapsulé constitué de deux lobes.
- Il présente une involution graisseuse avec l'âge (reliquat visible jusqu'à 45-50 ans).
- On dénombre 4 grandes classes de tumeurs thymiques : épithéliales, neuro-endocrines, germinales et lymphoïdes.
- Indication de l'IRM : caractérisation d'une masse thymique ; distinguer une hyperplasie d'une tumeur thymique ; évaluation pré-chirurgicale.
- Le scanner fait très fréquemment partie du bilan initial effectué avant l'IRM.
- Le 18FDG PET-TDM peut être utile : corrélation entre l'intensité de la fixation et la malignité d'une tumeur épithéliale, différenciation entre une hyperplasie thymique et une infiltration lymphomateuse.

OBJECTIFS

- Affirmer l'origine thymique d'une lésion du médiastin antéro-supérieur.
- Différencier hyperplasie et thymome.
- Recueillir des arguments en faveur de l'étiologie d'une masse thymique.
- Évaluer l'extension locale (graisse médiastinale, vaisseaux) et régionale (adénomégalies).

PROTOCOLE

▸ BILAN INITIAL

- Intérêt d'une imagerie en *écho de gradient rapide* axiale et / ou coronale pour le repérage lésionnel et la sélection des plans d'étude pour la suite de l'examen (référence possible à la TDM).
- Séquence écho de gradient T1 en phase et opposition de phase dans le plan axial.
- Séquence T2 en écho de spin, axiale ou coronale.
- Séquence axiale diffusion (b 0, b 800 ou b 1000), cartographie ADC.
- Séquence T1 axiale avec saturation de graisse sans et avec injection.

▸ SUIVI

On reproduira le protocole initial pour évaluer l'efficacité d'un traitement médical (chimiothérapie néo-adjuvante) ou confirmer la stabilité d'une atteinte supposée bénigne.

▸ CARACTÉRISATION LÉSIONNELLE

- Différencier hyperplasie thymique versus thymome. **Hyperplasie** : hypersignal T1 modéré, signal intermédiaire T2, chute du signal en opposition de phase.
- Distinguer portion charnue versus nécrose partielle et/ou remaniements hémorragiques.
- Respect des organes adjacents versus critères d'agressivité tissulaire locale (cf. fiche extirpabilité).
- Limites lésionnelles : capsule continue versus effraction capsulaire et/ou tumeur infiltrante.
- Évaluer la cellularité.

▸ RECETTES PRATIQUES POUR S'AFFRANCHIR D'ARTEFACTS (EN FONCTION DE LA TOPOGRAPHIE TUMORALE)

- Synchronisation avec l'ECG (mouvements cardiaques) ou en apnée (mouvements respiratoires).
- Étude dynamique : mobilité tumorale, extension péricardique / myocardique, retentissement sur les fonctions cardiaques : Séquences SSFP (Steady State Free Precession) (FIESTA).

RÉSULTATS

- Parmi les processus évolutifs de la loge thymique, après avoir éliminé une hyperplasie, on considérera le respect de la capsule tumorale (hyposignal T2 continu) comme un argument en faveur d'un processus bénin ou à malignité faible (thymome de bas grade).
- Le franchissement capsulaire (perte de l'hyposignal) s'associe habituellement à une infiltration graisseuse adjacente. Une radiothérapie postopératoire sera indiquée.
- On ne peut distinguer par l'imagerie un thymome de haut grade (B3) d'un carcinome thymique, qui comportent potentiellement tous deux souvent des critères d'agressivité tissulaire locale.
- Des éléments spécifiques (graisse intra-tumorale, calcifications) orientent vers un tératome.
- L'IRM est un élément essentiel du bilan de résécabilité (cf. fiche suivante : « Bilan d'extirpabilité chirurgicale des tumeurs thoraciques »).

www.lemanip.com

Paratger Le Site www.lemanip.com Tout Est Gratuit

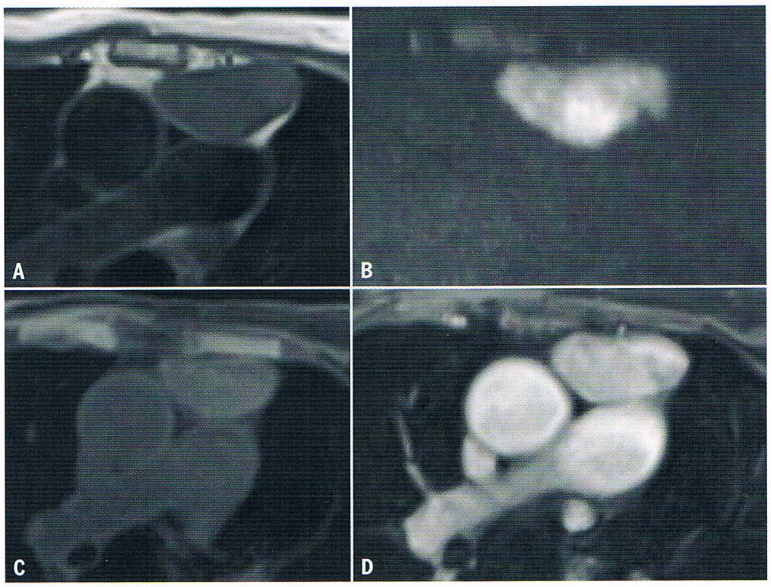

Cas 1. Thymome de bas grade (découvert lors d'un scanner réalisé pour céphalées et hypogammaglobulinémie).
Syndrome de masse développé dans la loge thymique, à contours nets, encapsulé, sans infiltration de la graisse médiastinale (**A**), de signal homogène, intermédiaire en T1 et T2, présentant un hypersignal de diffusion (**B**), sans chute de signal après saturation de la graisse (**C**) et se rehaussant de façon homogène (**D**).

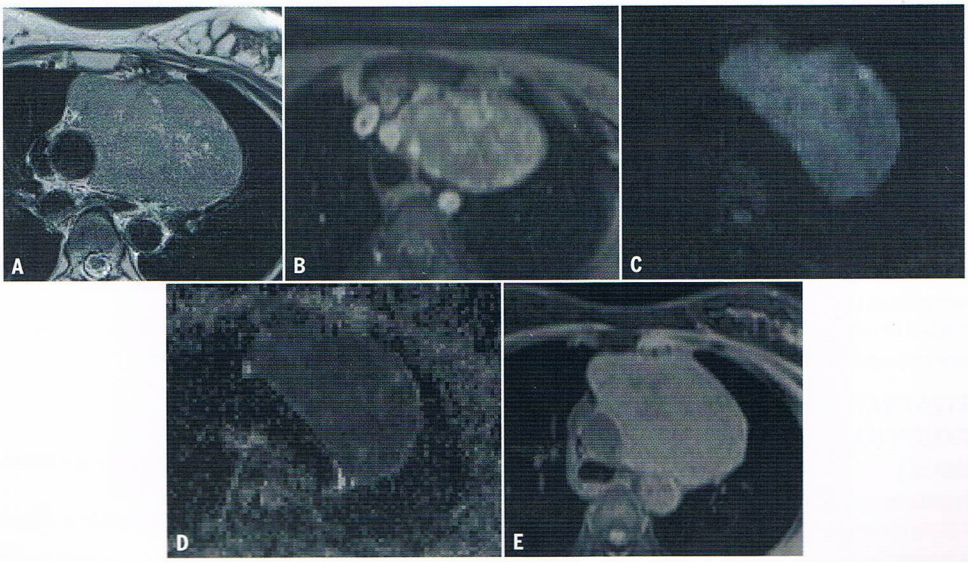

Cas 2. Syndrome de masse du médiastin antéro-supérieur, présentant une effraction capsulaire sur sa face antéro-médiale (rupture du liseré périphérique en hyposignal T2, avec envahissement médiastinal (**A**)), englobant le départ des troncs supra-aortiques (**B**), apparaissant en hypersignal de diffusion (**C**) avec restriction de l'ADC (**D**) et un rehaussement global après contraste (**E**).

www.lemanip.com

IRM EN IMAGERIE THORACIQUE

→ BILAN D'EXTIRPABILITÉ CHIRURGICALE DES TUMEURS THORACIQUES

Paratger Le Site www.lemanip.com Tout Est Gratuit

GÉNÉRALITÉS

- L'envahissement du médiastin, du cœur, des gros vaisseaux est un des critère du stade IV de la classification TNM.
- La survie à 5 ans apparaît plus favorable de nos jours en raison des progrès réalisés dans les domaines de l'imagerie, des techniques chirurgicales, des soins intensifs péri-opératoires, ainsi que grâce à l'utilisation d'agents de chimiothérapie d'induction.
- L'IRM est supérieure à la TDM pour explorer l'envahissement de la paroi, du cœur et des gros vaisseaux. Elle distingue facilement l'atteinte du péricarde (T3) de celle du myocarde (T4).

OBJECTIF

- Distinguer les tumeurs résécables des tumeurs marginalement ou non résécables par :
  - la mise en évidence de critères fiables d'envahissement des éléments nobles du médiastin (vaisseaux, cavités cardiaques, œsophage...),
  - la précision de l'analyse de l'extension lésionnelle par rapport aux impératifs techniques de la chirurgie de résection (possibilité d'un clampage artériel pulmonaire vis-à-vis de l'exérèse d'une lésion atteignant le hile par exemple).

PROTOCOLE

▸ ÉTUDE MORPHOLOGIQUE

- Intérêt d'une imagerie en *écho de gradient rapide* (Trufisp...) pour le repérage lésionnel et la sélection des plans d'étude pour la suite de l'exploration, qui peut aussi s'appuyer sur les données de la TDM.
- Séquence en *pondération T1* (écho de spin) sans et avec saturation de la graisse (ou en phase et opposition de phase), dans le plan axial.

▸ CARACTÉRISATION LÉSIONNELLE

- Séquence axiale et/ou coronale T2 « sang noir » (écho de spin), T2 avec suppression de graisse.
- Séquence axiale diffusion (b 0, b 800 ou b 1000), cartographie ADC.
- Imagerie au cours (acquisition dynamique) et au décours de l'injection de contraste paramagnétique.
- Imagerie après contraste et avec saturation de graisse.

▸ RECETTES PRATIQUES POUR S'AFFRANCHIR D'ARTEFACTS (EN FONCTION DE LA TOPOGRAPHIE TUMORALE)

- Synchronisation avec l'ECG (mouvements cardiaques) ou en apnée (mouvements respiratoires).
- Étude dynamique : mobilité tumorale, rapports intra-cavitaires, extension péricardique / myocardique, retentissement sur les fonctions cardiaque et valvulaires : séquences SSFP (Steady State Free Precession) (FIESTA).

RÉSULTATS

- En TDM, un contact entre la tumeur et un organe médiastinal avec un accolement supérieur à 3 cm ou un englobement supérieur à 90° avec les vaisseaux présentent une sensibilité de 69 % et une spécificité de 72 % pour la prévision de l'envahissement médiastinal.
- L'apport de l'IRM tient à la délimitation supérieure de la graisse médiastinale et à la meilleure analyse de la paroi vasculaire elle-même, grâce à la haute résolution en contraste de la technique.

▸ OBJECTIFS

- Étude de la tumeur :
  - Distinguer portion charnue versus nécrose partielle.
  - Limites lésionnelles: capsule continue versus effraction capsulaire et/ou tumeur infiltrante.
  - Évaluer la cellularité.
- Étude de son extension locale :
  - Respect des organes et/ou espaces adjacents versus critères d'agressivité tissulaire locale.

▸ EXTENSION VASCULAIRE

Les vaisseaux du médiastin sont envahis lorsqu'ils sont englobés dans la tumeur, sténosés ou déformés. Mais la simple déformation, ou une réduction de calibre, au contact d'une masse ne sont pas des arguments suffisants. Un englobement de 180° au moins de la circonférence d'un vaisseau est un signe fiable d'envahissement tumoral direct. Les problèmes les plus fréquents concernent la veine cave supérieure et l'origine de l'artère pulmonaire gauche. La pneumonectomie n'est réalisable que si l'artère pulmonaire homolatérale peut être clampée. Pour cela, elle doit être libre sur son premier centimètre.

▸ EXTENSION CARDIAQUE

- Elle est affirmée lorsqu'il existe un bourgeon endocavitaire ou une déformation significative des cavités.
- Cette extension concerne surtout l'oreillette gauche.

⊕ Avantage
Excellent contraste spontané entre les différents tissus.

⊖ Inconvénient
La résolution spatiale de l'IRM reste inférieure à celle du scanner.

www.lemanip.com

Paratger Le Site www.lemanip.com Tout Est Gratuit

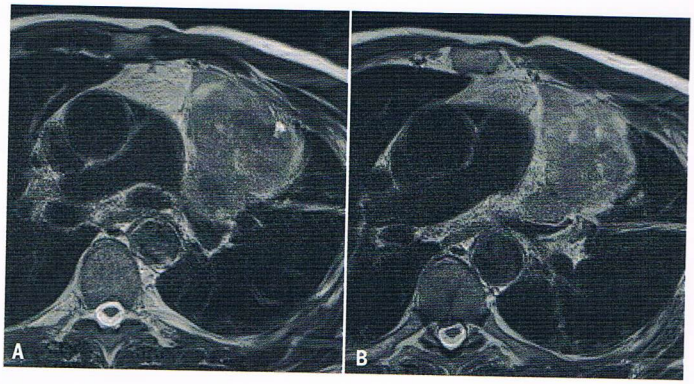

Cas 1. Évaluation dans une perspective préopératoire, après mise en évidence d'une néoplasie pulmonaire lobaire supérieure gauche, localement avancée. Irrégularité du bord latéral gauche de l'artère pulmonaire gauche, au contact de la néoplasie, mais sans stigmate patent d'envahissement direct formel (**A**). La partie la plus proximale de la même artère pulmonaire gauche semble pouvoir être abordée chirurgicalement dans des conditions qui pourraient permettre son clampage. Aspect irrégulier et possiblement infiltré de la plèvre médiastine, le long du médiastin antérieur (**B**). Ces données ont été confirmées lors de l'acte chirurgical.

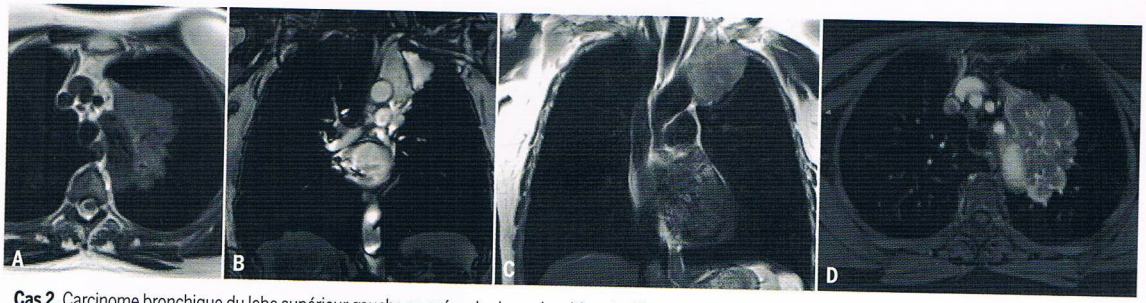

Cas 2. Carcinome bronchique du lobe supérieur gauche ne présentant pas de critère significatif d'envahissement de la paroi du segment II aortique (**A** et **B**). Au-dessus du plan du segment II aortique, la lésion tumorale est indissociable de la graisse médiastinale, suggérant une extension à la plèvre médiastine (**C** et **D**). Ces données ont été confirmées lors de l'acte chirurgical.

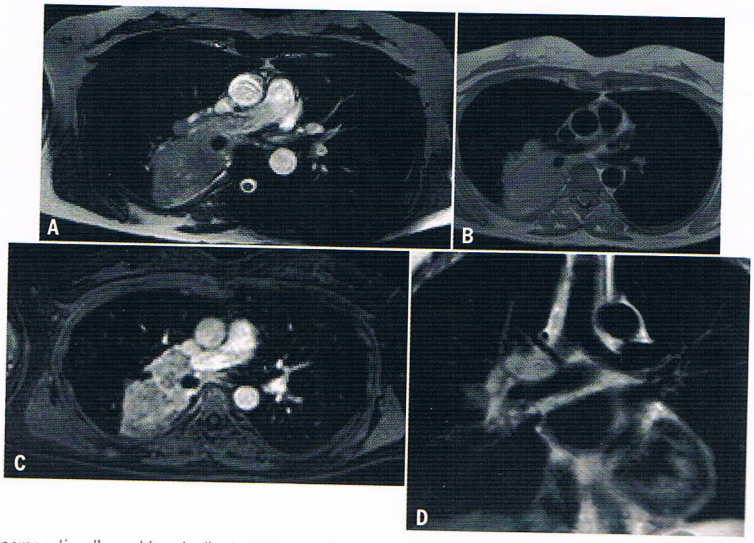

Cas 3. Évaluation dans la perspective d'une chirurgie d'exérèse d'une lésion néoplasique pulmonaire droite de topographie centrale. Extension tumorale le long de la face postérieure du tronc bronchique intermédiaire, puis de la bronche principale droite, vers la loge sous-carinaire (**A**, **B**, **C**). L'atteinte artérielle pulmonaire droite ne semble pas remettre en cause les possibilités d'exérèse lésionnelle : l'envahissement visualisé s'effectue en aval de l'origine de l'artère médiastinale du lobe supérieur (**D**). Ces données ont été confirmées lors de l'intervention.

www.lemanip.com

Paratger Le Site www.lemanip.com Tout Est Gratuit

GÉNÉRALITÉS

- Indications non consensuelles et encore rares.
- Souvent en 2e intention après échographie négative chez la femme enceinte.

Avantages

Absence d'irradiation
Absence de néphrotoxicité
Intérêt chez l'enfant, la femme enceinte et l'insuffisant rénal sévère

Inconvénients

Disponibilité et coût
Moindre résolution spatiale / TDM
Durée d'examen

INDICATIONS

- **Bili-IRM** pour suspicion de calculs de la VBP avant CPRE si examens standard non concluants.
- **Appendicite aiguë pendant la grossesse / enfant.**
  Pour certains, en 2e intention dans les suspicions d'appendicite aiguë chez l'adulte jeune après US négative.
- **Colique néphrétique pendant la grossesse** pour le diagnostic, taille et localisation de l'obstacle.

PROTOCOLE

À adapter selon la clinique.

- **Suspicion d'appendicite ou CN chez la femme enceinte** :
  - **2 à 3 plans T2 SSFSE** sans saturation de graisse
  - **1 plan T2 avec saturation de graisse SSFE**
  - **T1 EG in et out of phase**
  - **1 plan SSFP** (FIESTA, TRUEFISP, BALANCED FFE)
    - ± HASTE en coronal T2 fin (3-6mm) pour la détection de petits calculs urétéraux
    - ± décubitus latéral du côté non douloureux pour diminuer la compression de l'utérus sur le bas uretère
- **Suspicion de calcul de la VBP** :
  - **Coronal Bili 2D TE long ES**
  - **± Bili 3D FSE**
  - **± Radiaire TE long**
  - Agent de contraste oral (suppression du signal de la lumière digestive)

NB : Pas de nécessité d'injection de gadolinium le plus souvent.

▸ APPENDICITE

- Sémiologie :
  - appendice > 6 mm,
  - paroi > 2 mm,
  - épaississement pariétal en hypersignal T2,
  - hypersignal T2 de la graisse environnante.
- Appendice est en dessous de la crête iliaque au 1er trimestre et au-dessus au 3e trimestre.
- Nombreux diagnostics différentiels gynécologiques : torsion d'annexe, nécrobiose de myome, endométriose, thrombose de la veine ovarienne...

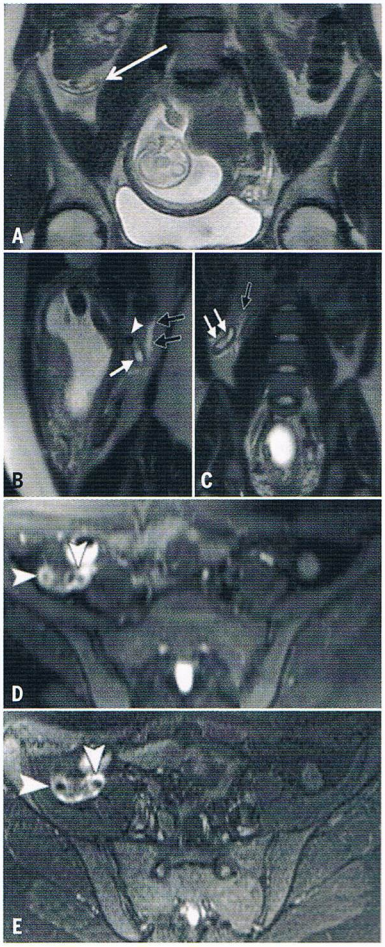

A. Coronal T2SSFSE : appendice normal à 12 SA , déplacement supérieur du cæcum.
B et C. Axial T2 FS et Axial STIR, appendicite aiguë avec stercolithe. *Singh, Radiographics 2007.*
D et E. Axial T2 Fat Sat et STIR : appendicite aiguë avec stercolithe et infiltration péri appendiculaire. *Sing, Radiographics 2012.*

www.lemanip.com

Paratger Le Site www.lemanip.com Tout Est Gratuit

▶ COLIQUE NÉPHRÉTIQUE PENDANT LA GROSSESSE

- ▶ Calcul : lacune en hyposignal T2 , souvent dans le tiers inférieur de l'uretère.
- ▶ Limite : détection des petits calculs.
- ▶ **Importance des signes indirects** :
  - dilatation des cavités,
  - épanchement péri-rénal,
  - œdème péri-urétéral.
- ▶ Faux positifs :
  - **Dilatation physiologique surtout à droite** : zone de jonction entre l'utérus et le psoas dans le tiers moyen de l'uretère, mais souvent absence de douleur ou épanchement.
  - Tumeur, caillot.

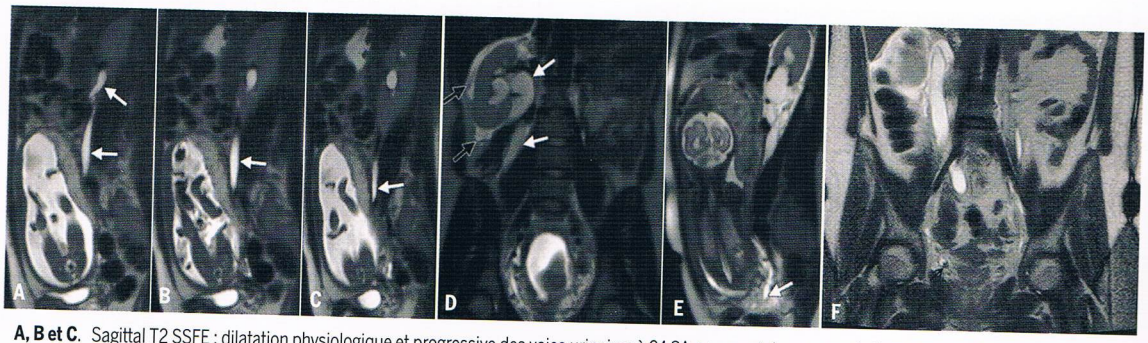

A, B et C. Sagittal T2 SSFE : dilatation physiologique et progressive des voies urinaires à 24 SA en amont du passage de l'uretère entre l'utérus et le psoas, uretère pelvien fin et absence d'infiltration de la graisse péri-rénale. Spalutto, Radiographics 2012,
D et E. Sagittal et coronal T2 : Dilatation pathologique des voies urinaires à 34 SA en aval du promontoire avec épanchement péri-rénal en rapport avec des calculs du bas uretère. Spalutto Radiographics 2012.
F. Coronal T2 : calcul du bas-uretère avec dilatation d'amont et infiltration péri-rénale en rapport avec une probable rupture de calice. Graham, Abdominal Imaging 2011,

▶ CALCUL DE LA VBP

- ▶ Lacune en T2, visible dès 2 mm.
- ▶ Importance des coupes fines 3D pour détecter les petits calculs.
- ▶ Limite : calcul pré-ampullaire qui comble toute la lumière.
- ▶ Faux positifs :
  - Aérobilie (hyposignal T2 non déclive).
  - Artefact de flux biliaire (dans le centre de la lumière, moins en hypoT2, moins bien limité, non visible sur toutes les séquences).

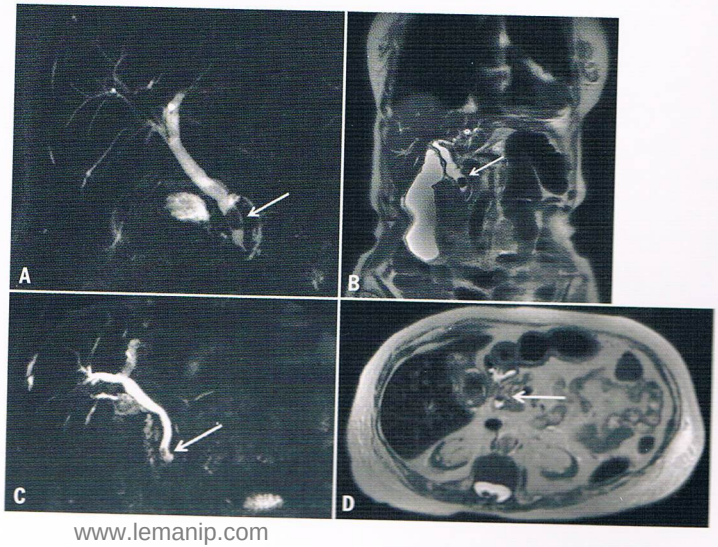

A. Bili-IRM radiairee: lacune arrondie dans le bas cholédoque avec dilatation des voies biliaires en amont.
B. Coronal T2 SSFSE : calcul de la VBP et distension vésiculaire.
C. 3D bili-MR : reformation en coronal oblique, petit calcul de la VBP.
D. Axial T2 : image lacunaire dans la VBP non déclive en rapport avec une aérobilie, faux positif de calcul.

www.lemanip.com

IRM EN IMAGERIE DIGESTIVE

→ DÉTECTION ET CARACTÉRISATION D'UNE LÉSION FOCALE HÉPATIQUE

Paratger Le Site www.lemanip.com Tout Est Gratuit

GÉNÉRALITÉS

L'IRM est l'examen clé pour la détection et la caractérisation des lésions focales hépatiques.

OBJECTIFS

- Caractériser les lésions hépatiques focales, solides ou kystiques afin d'orienter la prise en charge.
- Permettre, dans certaines conditions, le diagnostic de certaines lésions hépatiques sans avoir recours à la biopsie (lésions bénignes, CHC).
- Faire le bilan de lésions secondaires hépatiques pour planifier au mieux la prise en charge thérapeutique.

PROTOCOLE

- Séquence axiale T1 Echo de gradient en phase et en opposition de phase.
- Axial T2 Echo de Spin single shot sans et avec annulation du signal de la graisse.
- Axial T2 Echo de Spin Multishot avec annulation du signal de la graisse.
- Séquence de diffusion, avec imagerie echoplanar, avec au moins trois valeurs de b (0, 50-150, 600-1000) et cartographie ADC.
- Séquences 3D T1 echo de gradient avec saturation de la graisse (Fat-Sat) sans puis après injection de chélates de Gadolinium : acquisition aux temps artériel, portal et tardif.

Les produits de contraste sont de deux types : extracellulaires ou hépatospécifiques. Dans la seconde catégorie, seul le Gd-BOPTA est disponible, le Gd-EOB-DTPA n'ayant pas l'AMM.

Caractéristiques d'injection

- Dose : 0,2 cc/kg.
- Débit d'injection 2 cc/s.
- Séquence de détection d'arrivée du bolus, réalisée dans un plan coronal.

Indications de l'utilisation d'un agent de contraste hépatospécifique

- Détection de métastase.
- Caractérisation d'une tumeur bénigne hépatocytaire.
- Caractérisation de nodules de petite taille.
- Recherche d'une anomalie ou communication avec les voies biliaires.

RÉSULTATS

- Pour la caractérisation d'une lésion hépatique, chaque séquence IRM apporte des éléments sémiologiques permettant de faire le diagnostic de certitude ou bien de restreindre la gamme diagnostique.

T1 EG IP/OP Hypersignal T1 : sang, mélanine, graisse... Chute de signal sur l'opposition de phase : contingent graisseux Chute de signal sur la phase : contenu ferrique	
Pondération T2 Hypersignal liquidien Hypersignal « tissulaire »	
Diffusion avec cartographie ADC Détection de lésions à b faible Caractérisation à b élevé	
Séquences T1 Fat-Sat avec injection	
Temps artériel	Hypervascularisation Type : périphérique, en mottes, diffuse
Temps portal	Lavage, remplissage
Temps tardif	Lavage, remplissage

- L'IRM hépatique permet de poser le diagnostic de certitude de CHC sur foie de cirrhose ou hépatopathie virale B chronique sans avoir recours à la biopsie selon les critères EASL-EORTC ou AASLD.
- L'IRM hépatique permet de poser le diagnostic de certitude d'angiome ou d'hyperplasie nodulaire focale dans la forme typique.

www.lemanip.com

Paratger Le Site www.lemanip.com Tout Est Gratuit

▸ TRUCS ET ASTUCES

- Si une lésion est spontanément en hypersignal en pondération T1 : penser à réaliser des **séquences de soustraction** pour analyser son rehaussement.
- Pour la détection de lésions hépatiques (par exemple des métastases hépatiques), penser à **inverser le contraste blanc-noir** sur la séquence de diffusion, afin d'augmenter la sensibilité de détection.
- Des séquences dites « **multiartérielles** » sont désormais disponibles et permettent de réaliser trois acquisitions successives rapprochées (ou plus) au temps artériel en une apnée, augmentant la sensibilité de détection des lésions hypervasculaires.
- Les séquences EG T1 multi écho permettent d'obtenir une imagerie en phase, en opposition de phase, une imagerie de l'eau pure et de la graisse pure. Elles sont très utiles pour la **quantification de la graisse**.
- Les séquences de **cholangio-MR** peuvent être utiles à la caractérisation des lésions kystiques et pour rechercher une éventuelle communication entre la lésion et l'arbre biliaire.
- Veillez à l'utilisation d'une **géométrie identique** des différentes séquences pour faciliter le recalage entre les séquences et l'analyse des images.
- Lors de l'analyse d'une lésion hépatique focale, penser à étudier le **reste du foie** qui donne d'importantes informations (hépatopathie chronique, stéatose, surcharge ferrique, maladies vasculaires...).

▸ EXEMPLES

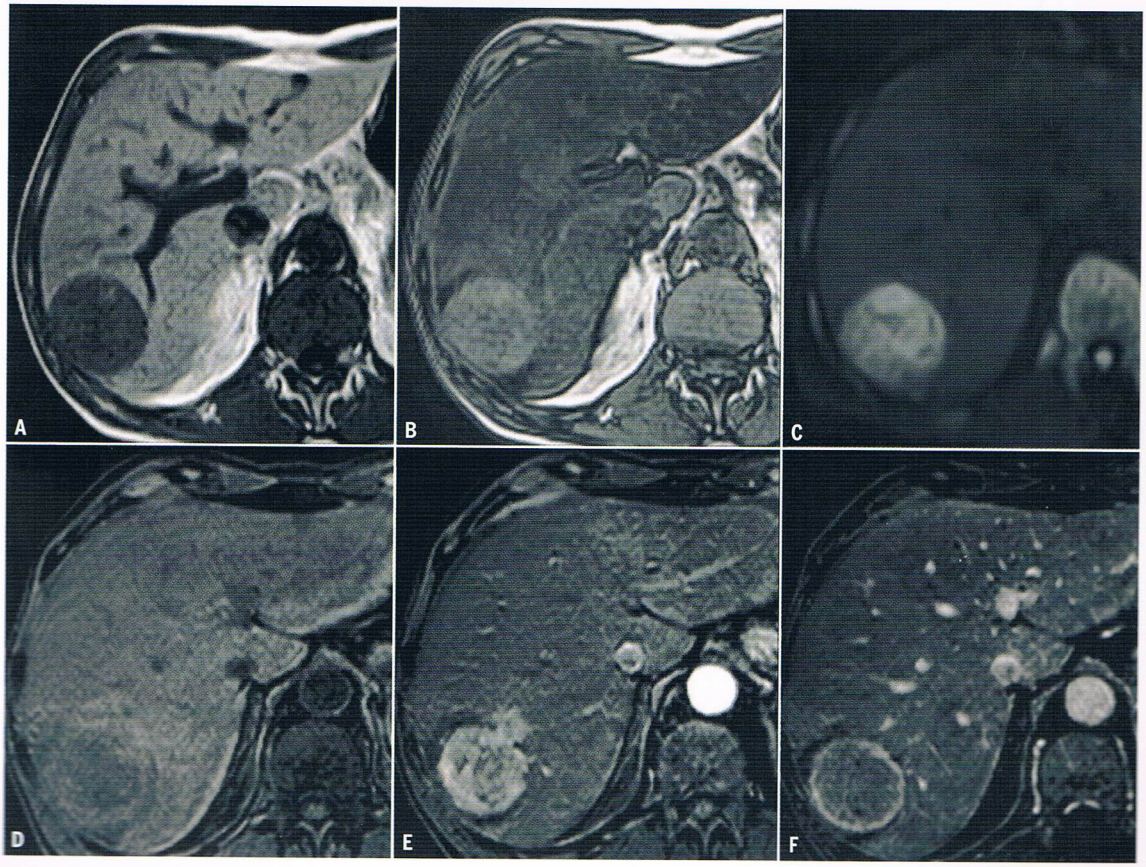

Cas 1. CHC sur foie stéatosique
Nodule du secteur postérieur du foie droit en hyposignal en pondération T1, développé dans un foie stéatosique avec chute de signal franche sur la séquence en opposition de phase (**B**) par rapport à la séquence en phase (**A**). La lésion est en hypersignal diffusion à b = 800 (**C**), hypervascularisée, avec zone d'effiraction tumorale, au temps artériel (**E**) et se lavant au temps portal avec capsule périphérique (**F**).

www.lemanip.com

Paratger Le Site www.lemanip.com Tout Est Gratuit

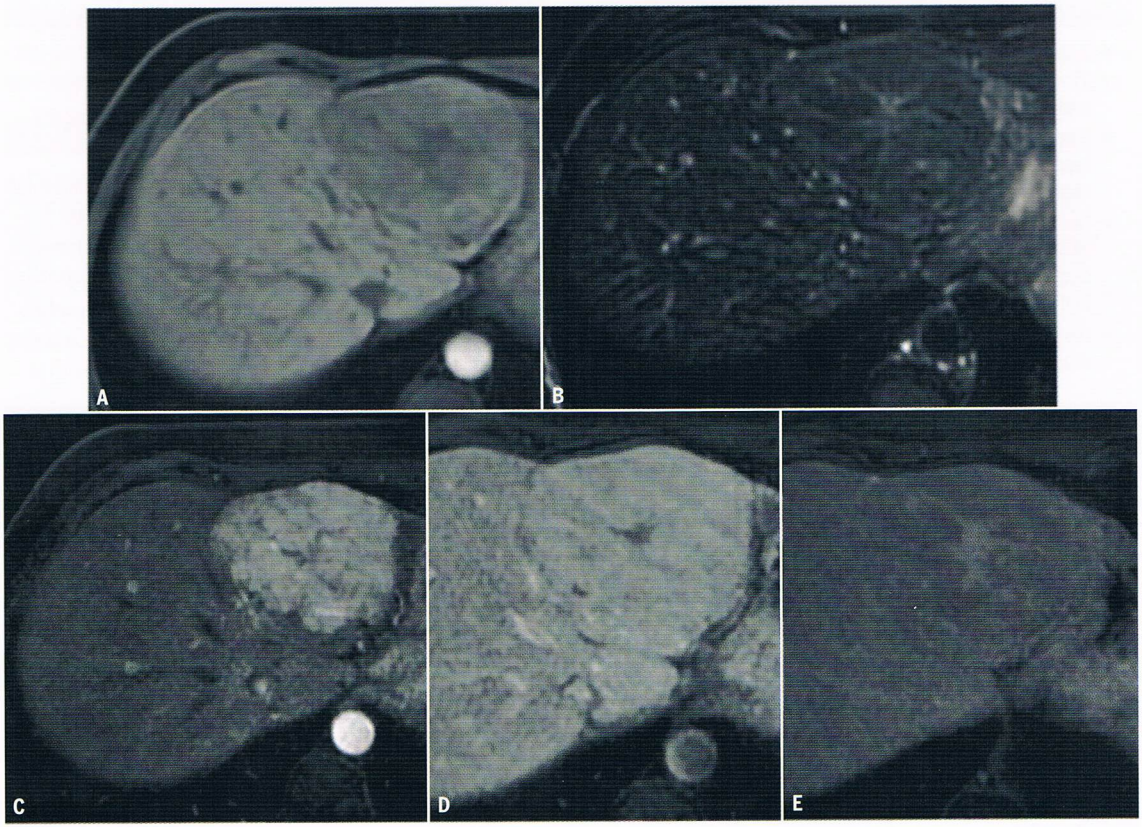

Cas 2. Hyperplasie nodulaire focale
Lésion du foie gauche en discret hyposignal en pondération T1 (**A**) et discret hypersignal en pondération T2 (**B**), aux contours bien limités polylobés.
Rehaussement intense au temps artériel (**C**) puis la lésion devient isointense au parenchyme au temps portal (**D**).
Présence d'un élément central fibreux en hyposignal en pondération T1, hypersignal en pondération T2 se rehaussant au temps tardif (**E**).

www.lemanip.com

Paratger Le Site www.lemanip.com Tout Est Gratuit

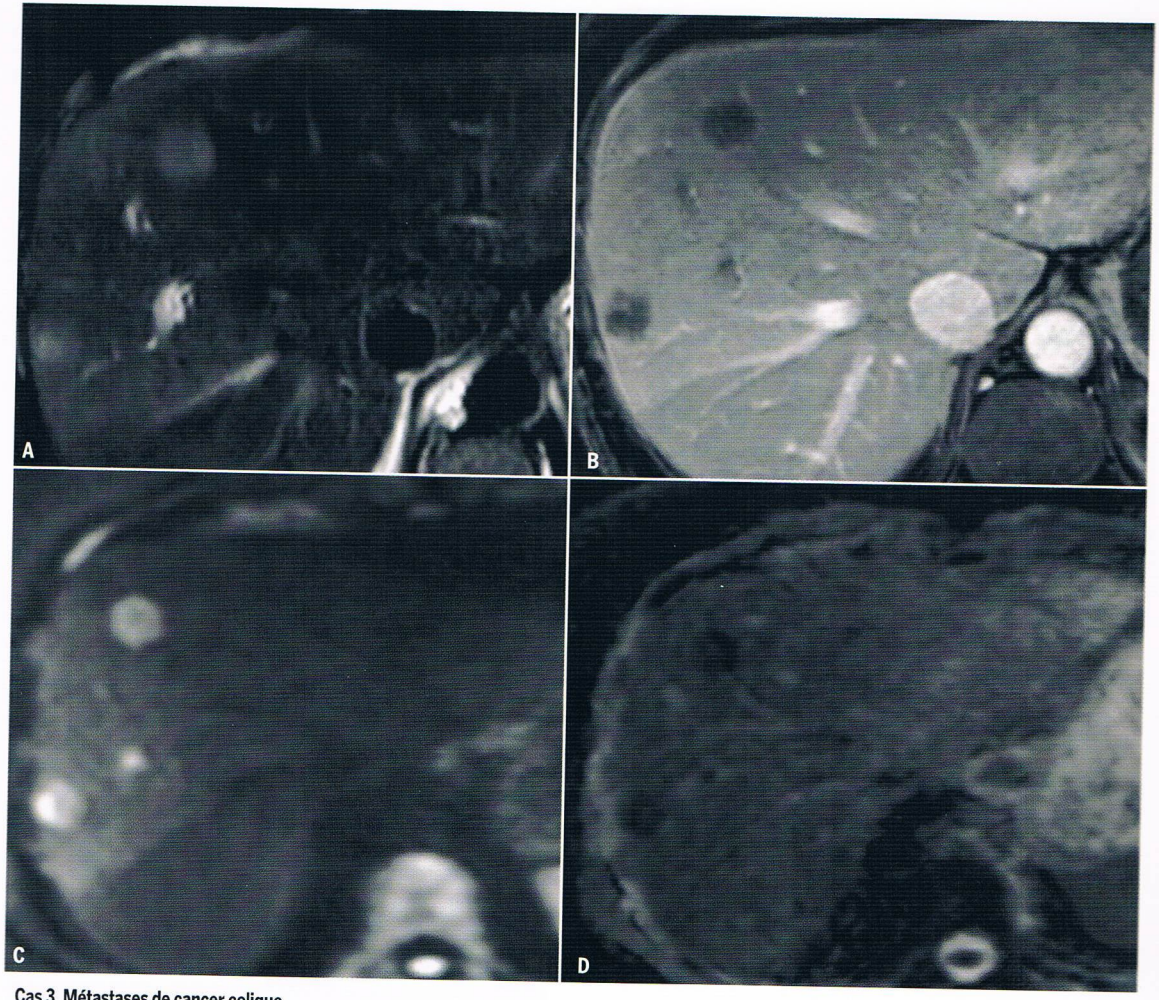

Cas 3. Métastases de cancer colique
Lésions nodulaires du foie droit en hypersignal en pondération T2 (**A**), hypersignal diffusion à b = 800 (**C**) avec restriction de l'ADC (**D**). Ces lésions sont hypointenses au temps portal (**B**).
Troubles de perfusion segmentaire en rapport avec un thrombus porte en hypersignal diffusion avec restriction de l'ADC (**C** et **D**)

www.lemanip.com

→ QUANTIFICATION D'UNE SURCHARGE HÉPATIQUE

Paratger Le Site www.lemanip.com Tout Est Gratuit

GÉNÉRALITÉS

- **La stéatose**
  - l'IRM est la plus fiable pour sa quantification,
  - par baisse spécifique du signal en opposition de phase.
- **La surcharge en fer**
  - moins fréquente, liée à une hémochromatose (sans surcharge splénique associée), un syndrome métabolique, ou une maladie hématologique,
  - évoquée devant une hyperferritinémie isolée, sans cause inflammatoire ou cirrhose,
  - détectable et quantifiable uniquement par IRM,
  - car elle diminue le signal par baisse du T2*.
- **La fibrose**
  - n'est pas réellement quantifiable **en routine**.

OBJECTIFS

- Fournir le pourcentage de graisse hépatique et extrapoler le grade histologique.
- Quantifier la surcharge en fer hépatique mais aussi splénique pour apporter des informations étiologiques.
- Ces quantifications doivent être conjointes car parfois combinées dans l'hépatosidérose dysmétabolique.

PROTOCOLE

- Pour la graisse : une séquence comparant des TE en opposition de phase et en phase, soit à 1,5T :
  - « 2 points » : 2,4 et 4,8 msec
  - ou « 3 points » : 4,8, 7,2 et 9,6 msec

  Des séquences spécifiques sont souvent fournies par les constructeurs.
- Pour le fer : des séquences en écho de gradient mono-écho en phase ou une séquence multiéchos, **avec l'antenne corps du tunnel**.
- Le mieux : une **séquence multiéchos « tout en un »**
- Détails et images pour différentes machines disponibles sur IronByMR.fr
- Une séquence morphologique T2 rapide est souvent réalisée en complément pour couvrir le foie.

☞ **GRE MULTI ÉCHOS une séquence tout en un**

- *Antenne* : **corps**, enlever la sélection automatique des antennes
- *Séquence* : écho de gradient multiécho
- *TR* : 120 msec
- *TE* : au moins 6 échos multiples de 2,4 msec à 1,5T. Au moins 9 échos multiples de 1,2 msec à 3T.
- *Matrice* : 128 dans le sens de la phase
- *Temps d'acquisition* : 15 sec
- *Nb de coupes* : au moins 3 couvrant le foie et la rate.

ESTIMATION DU FER, ANTENNE CORPS !

Toujours utiliser l'antenne du tunnel (**body**) pour faire un **rapport foie/muscle**.

Certains équipements qui intègrent des antennes dans le lit (antennes rachis) les sélectionnent automatiquement et cela **majore considérablement la surcharge**.

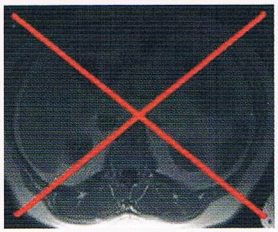

⊖ **NON**
Antenne lit
Décroissance du signal d'arrière en avant

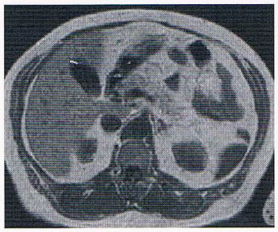

⊕ **OUI**
Antenne corps
Signal homogène

www.lemanip.com

Paratger Le Site www.lemanip.com Tout Est Gratuit

▸ GRAISSE, SÉQUENCE 2 ÉCHOS

Partout disponible (DUAL, IP-OP...) mais la valeur de la stéatose est diminuée voire négative en présence de fer.

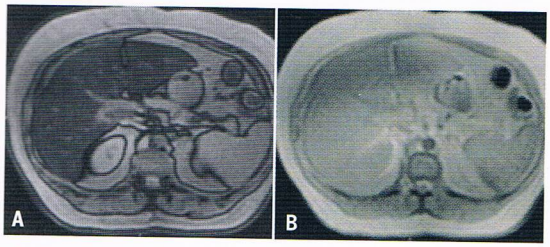

A. Opposition de phase (OP), TE = 2,4 msec à 1,5T ou TE = 1,2 msec à 3T
B. En phase (EP), TE = 4,8 msec à 1,5T ou TE = 2,4 msec à 3T.

☞ **STÉATOSE, fraction ou grade**

- **Fraction** : % de graisse hépatique calculé par IRM. Ne dépasse jamais 50 %.
- **Grade** : % d'hépatocytes contenant des vacuoles de graisse. Cette valeur, utilisée par les hépatologues, est extrapolée en multipliant par 3 la fraction graisseuse IRM, en plafonnant bien sûr à 100 %.

Fraction de graisse (2 échos) = EP–OP/2EP
(minoration voire négativation en cas de surcharge en fer)

▸ GRAISSE, SÉQUENCE 3 ÉCHOS

Le premier et le deuxième écho en phase et l'écho en opposition de phase entre les deux.

Fraction de graisse (3 échos) = (EP1+EP2)/2–OP/EP1+EP2
(majoration possible en cas de surcharge en fer)

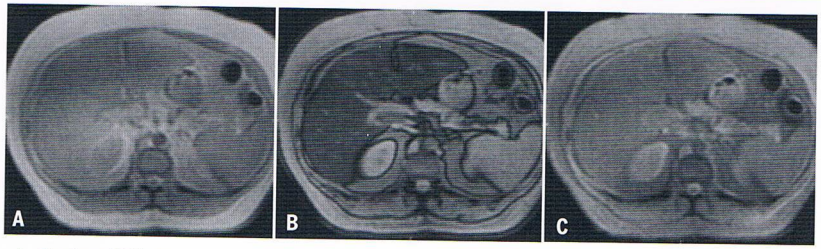

A. En phase (EP1), TE = 4,8 msec à 1,5T ou TE = 2,4 msec à 3T. **B. Opposition de phase (OP)**, TE = 7,2 msec à 1,5T ou TE = 3,6 msec à 3T. **C. En phase (EP2)**, TE = 9,6 msec à 1,5T ou TE = 4,8 msec à 3T.

▸ FER, 4 ÉCHOS

Le premier en opposition de phase (2,4 msec à 1,5T) (**A**) et les 3 échos en phase suivants (4,8, 9,6 et 14,4 msec à 1,5T, **B**, **C** et **D**).

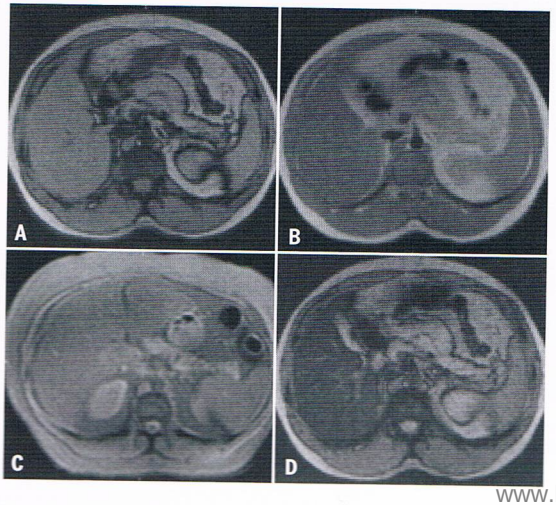

☞ **FER, en µmol/g de foie**

- **Par le calcul du T2*** : la concentration en fer = 450/T2* à 1,5T.
- **Par le rapport foie/muscle** : via le site web IronByMR.fr Téléchargez le logiciel intégrable dans votre PACS calculant mieux fer et graisse.

* Diviser par 18 pour une concentration en mg/g.

▸ FER ET GRAISSE, SÉQUENCE MULTIÉCHOS : L'OPTIMUM

En alternant une dizaine d'échos en opposition de phase et en phase dans la même séquence en apnée on obtient une quantification simultanée du fer et de la graisse avec autocorrection de leur influence respective.

www.lemanip.com

IRM EN IMAGERIE DIGESTIVE

→ EXPLORATION D'UNE TUMEUR DU RECTUM

Paratger Le Site www.lemanip.com Tout Est Gratuit

GÉNÉRALITÉS

- Les tumeurs > T2 NO sous-péritonéales peuvent être traitées par radiochimiothérapie néoadjuvante (RCT).
- L'IRM est nécessaire au bilan d'extension local de ces tumeurs.
- L'IRM sélectionne les patients pour la RCT et guide la chirurgie.
- Sur décision de RCP possibilité d'IRM post-RCT.
- Indication possible en seconde intention pour le diagnostic de récidive locale.

OBJECTIFS

- Identifier la tumeur primitive ou la récidive postopératoire.
- Donner le siège en hauteur de la tumeur primitive.
- Déterminer les stades T et N.
- Préciser la distance séparant la tumeur et/ou les ganglions + du fascia recti en mm.
- Visualiser les rapports tumeur rectale basse-sphincters anaux.

PROTOCOLE

- Couverture anatomique marge anale -> L5.
- Antenne réseau phasé.
- Pas de préparation – Distension rectale facultative (gel d'échographie).

▸ PROTOCOLE STANDARD

- ▸ Séquences sagittales T2.
- ▸ Séquences axiales T2 perpendiculaires à l'axe de la tumeur.
- ▸ Séquences coronales T2.
- ▸ Séquences coronales obliques T2 parallèles à l'axe du canal anal pour les tumeurs rectales basses.

▸ SÉQUENCES COMPLÉMENTAIRES OPTIONNELLES

- ▸ Séquences T1 injectées avec suppression de graisse :
  - Tumeur rectale basse
  - Recherche de récidive
- ▸ Séquences de diffusion :
  - Recherche de tumeur résiduelle post-RCT
  - Recherche de récidive postopératoire

RÉSULTATS

- ▸ Les séquences sagittales T2 servent à localiser la tumeur par rapport à la marge anale et à la ligne de réflexion péritonéale antérieure.
- ▸ Le staging et la mesure de la distance entre le bord externe de la tumeur au fascia recti s'apprécient sur les coupes axiales T2-Petit FOV- Haute résolution- fines (3-4 mm).
- ▸ Il est important de signaler une adénopathie située en dehors du fascia recti.
- ▸ Il est important de signaler l'atteinte d'un organe de voisinage : vessie, prostate, vésicules séminales, vagin, utérus/ovaires, paroi pelvienne.
- ▸ Les rapports aux sphincters et/ou aux releveurs de l'anus sont évalués au mieux sur les coupes axiales obliques parallèles au canal anal.

Compte-rendu

http://www.sfrnet.org/sfr/societe/6-groupes-et-societes-specialises/gica/comptes-rendus-normalises/index.phtml

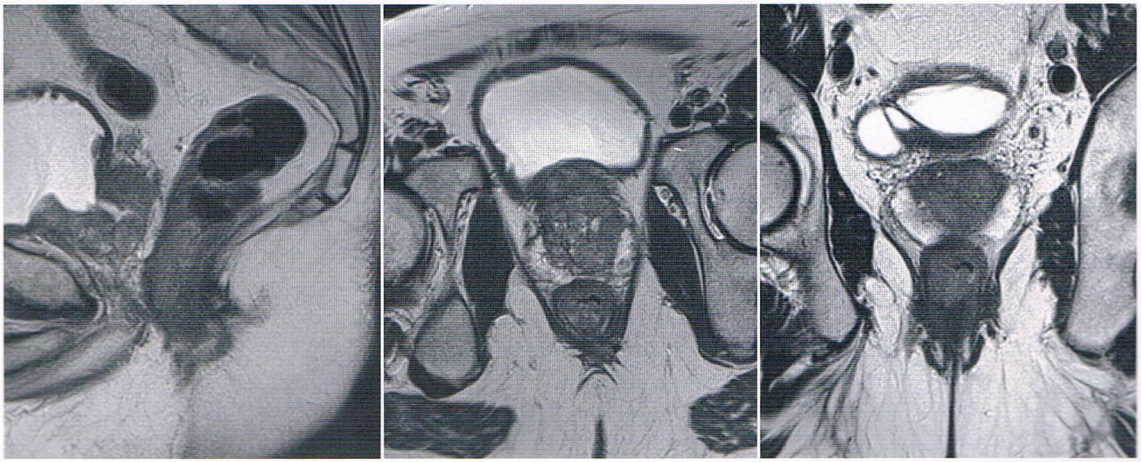

Fig. 1. Séquences sagittale T2, axiale T2 perpendiculaire à l'axe du rectum au niveau de la tumeur et coronale parallèle à l'axe du canal anal, montrant qu'il s'agit d'une tumeur qui ne dépasse pas la musculeuse rectale, et qui envahit le sphincter interne sans déborder dans le plan intersphinctérien.

www.lemanip.com

Paratger Le Site www.lemanip.com Tout Est Gratuit

Fig. 2. Coupe sagittale T2 montrant une tumeur dont le pôle inférieur est à 9 cm de la marge anale, située essentiellement au niveau du haut rectum mais dont le pôle inférieur déborde sur le moyen rectum, identifié par la ligne de réflexion péritonéale (flèche).

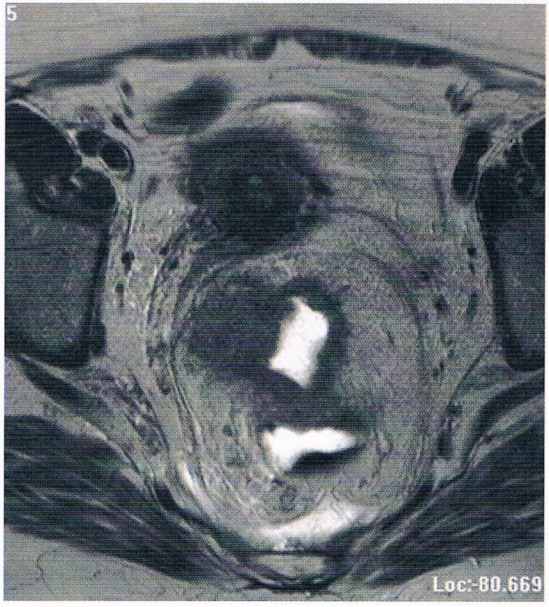

Fig. 3. Coupe axiale pondérée T2 : tumeur du moyen rectum atteignant le fascia recti. Distance à la marge circonférentielle de résection = 0 mm.

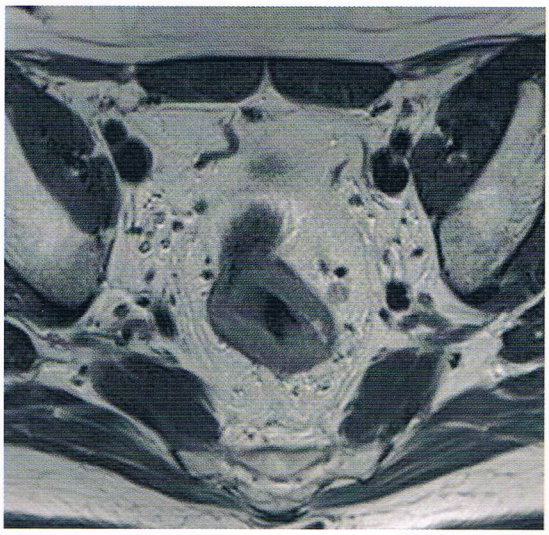

Fig. 4. Coupe axiale T2. Tumeur du moyen rectum T3. La distance par rapport à la marge de résection circonférentielle est à calculer par rapport à l'adénopathie du mésorectum à gauche qui est suspecte compte tenu de son signal hétérogène et de ses contours irréguliers.

www.lemanip.com

→ EXPLORATION D'UN CANCER DU CANAL ANAL

Paratger Le Site www.lemanip.com Tout Est Gratuit

GÉNÉRALITÉS

- Le cancer du canal anal représente 1,5 % des cancers digestifs. Il s'agit principalement de cancer de type épidermoïde désormais considéré comme viro-induit.
- L'IRM est indiquée dans le bilan préthérapeutique et dans la surveillance.
- La radiothérapie est le traitement standard des cancers épidermoïdes du canal anal, en association à la chimiothérapie concomitante pour les lésions localement évoluées. L'amputation abdomino-périnéale n'est envisagée qu'en cas d'échec.

OBJECTIFS

- 1. Staging initial tumoral T (Fig. 1) :
  - degré d'infiltration tumorale,
  - mesure précise de la tumeur,
  - rapports anatomiques, notamment avec l'appareil sphinctérien.
- 2. Staging initial tumoral N : recherche d'adénopathies périrectales, iliaques et inguinales.
- 3. Évaluation de la réponse tumorale.
- 4. Diagnostic d'une récidive.

PROTOCOLE

- IRM 1,5 T ou 3 T.
- Patient en décubitus.
- Selon les équipes, repérage du canal anal par petite sonde ou instillation de gel ultrasonore, possibilité d'instillation de gel vaginal.
- Antenne en réseau phasé.
- Couverture anatomique : de la marge anale au rectum inclus.
- Nécessité d'une bonne résolution spatiale : réalisation de coupes fines (3 mm).
- Orientation des coupes selon l'axe du canal anal et de la tumeur (axial = perpendiculaire au canal anal et coronal = parallèle au grand axe du canal anal) (Fig. 2).

Remarque : protocole initial et protocole de suivi sont identiques.

▸ PROTOCOLE STANDARD MINIMAL

- ▸ Séquence T2 en sagittal : pour l'extension cranio-caudale et vers le rectum.
- ▸ Séquence T2 en axial orienté : pour l'invasion pariétale, l'extension latérale et l'étude ganglionnaire (Fig. 3).
- ▸ Séquence T2 en coronal orienté : pour l'analyse sphinctérienne.

T-Tumeur primitive	
Tx	Tumeur primitive non évaluable
Tis	Tumeur in situ
T1	Tumeur inférieure ou égale à 2 cm dans sa plus grande dimension
T2	Tumeur > 2 cm et ≤ 5 cm dans sa plus grande dimension
T3	Tumeur >5 cm dans sa plus grande dimension
T4	Tumeur envahissant un ou plusieurs organes de voisinage
N-Ganglion	
Nx	Envahissement ganglionnaire non évaluable
N0	Pas d'adénopathie régionale métastatique
N1	Adénopathies régionales périrectales
N2	Adénopathies unilatérales iliaques internes et/ou inguinales
N3	Adénopathies inguinales et/ou iliaques internes bilatérales
M-Métastase	
Mx	Atteinte métastatique à distance non évaluable
M0	Pas de métastase à distance
M1	Métastase à distance

Fig. 1. Classification TNM du cancer du canal anal (AJCC 2009).

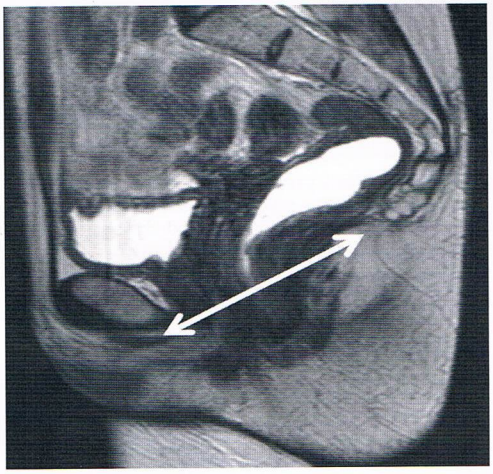

Fig. 2. Séquence sagittale T2 : repérage du plan de coupe axial orienté.

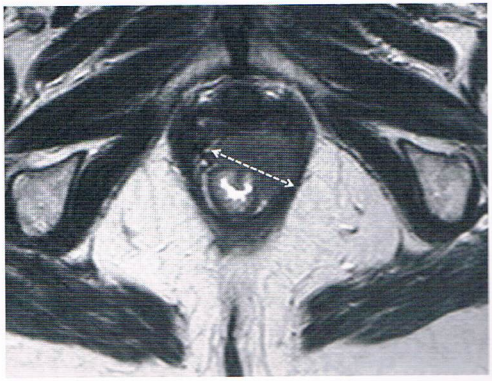

Fig. 3. Séquence axiale T2 dans l'axe du canal anal : volumineuse lésion de plus de 5 cm : stade T3.

www.lemanip.com

Paratger Le Site www.lemanip.com Tout Est Gratuit

▸ SÉQUENCES COMPLÉMENTAIRES SOUVENT RÉALISÉES

- Séquences T2 avec suppression de graisse : pour une meilleure détection tumorale et la recherche de fistulisation (Fig. 4).
- Séquence T1 injectée : pour une meilleure analyse de l'extension tumorale (Fig. 5).
- Séquences axiales diffusion b = 0, b = 600 ou + : principalement pour le suivi, la recherche de récidive et l'étude ganglionnaire (Fig. 6).

▸ VARIANTES

Antenne endorectale (limitations : inconfort du patient et petit champ d'exploration).

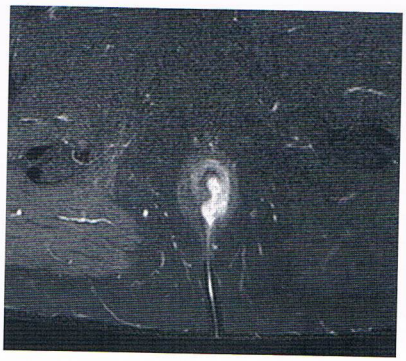

Fig. 4. Séquence axiale T2 dans l'axe du canal anal : mensuration de la tumeur en antéro-postérieur.

Fig. 5. Séquence coronale T1 injectée : cancer du canal anal avec atteinte du sphincter externe.

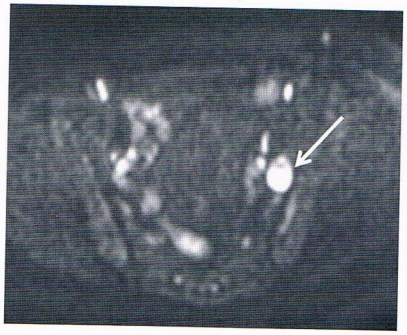

Fig. 6. Séquence axiale diffusion b = 600 : adénopathie iliaque gauche.

RÉSULTAT

- La tumeur apparaît avec un signal intermédiaire/hypersignal en T2 et prend le contraste en T1 après injection, son extension locorégionale sera déterminée ainsi que ses mesures dans les 3 plans (Fig. 7 et 8).
- Les ganglions pelviens et inguinaux seront mesurés dans leur petit axe.
- S'il s'agit d'un examen sous radiochimiothérapie, les mensurations précises de la tumeur résiduelle seront notées.

Fig. 7. Séquence axiale T1 injectée : cancer du canal anal stade T4 avec envahissement vaginal.

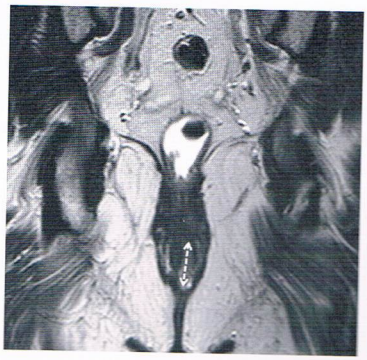

Fig. 8. Séquence coronale T2 dans l'axe du canal anal : mensuration de la tumeur en cranio-caudal.

www.lemanip.com

IRM AVEC CPIRM

→ EXPLORATION DU PANCRÉAS

Paratger Le Site www.lemanip.com Tout Est Gratuit

GÉNÉRALITÉS

- Les maladies pancréatiques modifient le parenchyme et/ou les canaux pancréatiques.
- L'IRM est très spécifique pour le diagnostic étiologique, l'imagerie canalaire (CPIRM) doit toujours être réalisée.
- Mais la TDM doit aussi faire partie du bilan initial.
- Un cancer peut compliquer souvent ces maladies.
- Indications :
  - Bilan initial d'une pancréatite.
  - Suivi d'une TIPMP.
  - Dépistage d'un cancer.

OBJECTIFS

- Visualiser la totalité des canaux pancréatiques (queue du pancréas).
- Identifier les lésions spécifiques selon les étiologies.
- Avoir un protocole reproductible pour le suivi.

PROTOCOLES

Pas d'IRM pancréatique sans CPIRM.

▸ PROTOCOLE STANDARD

- Patient à jeun, ingestion de produit atténuant le signal T2 des liquides digestifs : 2 verres de myrtilles décongelées ou 2 verres de jus d'ananas...
- Position pieds en avant, bras au-dessus de la tête (coussin sous les genoux).
- Antenne multicanaux TORSO.
- Codage de phase droite/gauche.
- Synchronisation respiratoire ou apnée.

Séquences

- Exploration parenchymateuse pancréatique, **ET** canaux pancréatiques.
- Explorer aussi les voies biliaires.
- Axiales et coronales T2 coupes fines turbospin écho single shot.
- Axiales T2 Fat Sat (single shot).
- Axiales T1 in/out ou Dixon.
- Axiales diffusion (b=0 b= 150, b=600 si 1,5 T et/ou b=800 si 3 T), cartes ADC.
- Axiales T1 avec Fat Sat ou mieux Water selection, sans et avec injection de chélates de Gadolinium en 3 phases (artérielle, portale, tardive à 3 mn).
- CPIRM 2 D, TR long, TE long, épaisseur 25 mm (pas plus), champ adapté (260×260), coronales radiaires centrées sur une coupe axiale : 6 coupes sur la jonction bilio-pancréatique, 3 coupes sur le corps/queue du pancréas CPIRM 3D, optionnelle selon la qualité obtenue par la machine, avec synchronisation respiratoire et échonavigateur (Fig. 1).

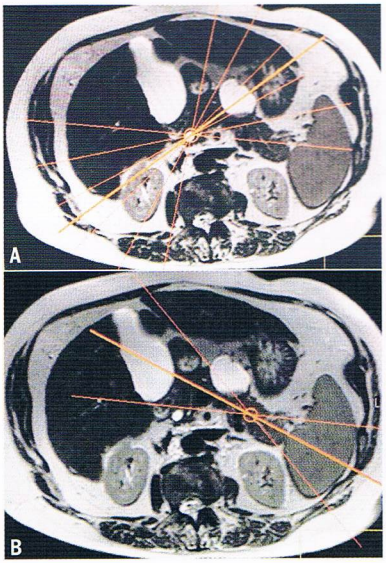

Fig. 1. Positionnement des coupes 2D épaisses coronales radiaires sur une coupe axiale T2. **A.** Coupes céphaliques centrées sur la jonction bilio-pancréatique, 6 coupes. **B.** Coupes corporéo-caudales centrées sur la jonction corporéo-caudale, dans l'axe du canal pancréatique principal, 3 coupes.

⊕ Avantage
Imagerie sensible et spécifique

⊖ Inconvénient
Examen long, 30-40 mn

▸ PROTOCOLES OPTIONNELS

- Analyse dynamique de la jonction bilio-pancréatique.
  - CPIRM 2 D (TR long, TE long, épaisseur 25 mm (pas plus), champ adapté (260 × 260), coronales centrées sur une coupe axiale sur la jonction bilio-pancréatique.
  - Répéter les coupes jusqu'à obtenir l'ouverture du sphincter d'Oddi, et le remplissage complet des terminaisons canalaires biliaire et pancréatique (image liquidienne continue avec la lumière duodénale).
  - Indication : recherche d'une anomalie de jonction bilio-pancréatique, dysfonctionnement du sphincter d'Oddi.
- Imagerie canalaire avec injection de sécrétine (obtenue par ATU, autorisation temporaire d'utilisation).
  - IV administration lente de 1 ml/10 kg de poids du patient.
  - Coupes de CPIRM 2 D coronale (id 2D standard) centrées sur la tête du pancréas et le duodénum, en prenant le maximum de corps/queue du pancréas. Répéter les coupes, toutes les 30 s pendant 5-10 mn.
  - Indication : diagnostic précoce de la pancréatite chronique. Analyse d'une sténose du canal principal : si canal vu, a priori pas de cancer.

www.lemanip.com

Paratger Le Site www.lemanip.com Tout Est Gratuit

▸ CAS N° 1. TIPMP

Cas 1. Imagerie canalaire optimisée, résultat : TIPMP des canaux secondaires.
A. TIPMP des canaux secondaires. Coupe coronale T2 single shot : coupe optimale pour une bonne analyse de la jonction bilio-pancréatique.
B. TIPMP des canaux secondaires.
CPIRM 2 D centrée sur la queue du pancréas. Séquence robuste, résultat optimal constant. Images kystiques branchées, canaux secondaires dilatés. Le canal principal est fin.
C. TIPMP des canaux secondaires. CPIRM 3 D (qualité optimale nécessaire : le patient doit respirer régulièrement). Images kystiques branchées, canaux secondaires dilatés. Le canal principal est fin.

▸ CAS N° 2. PETIT CANCER

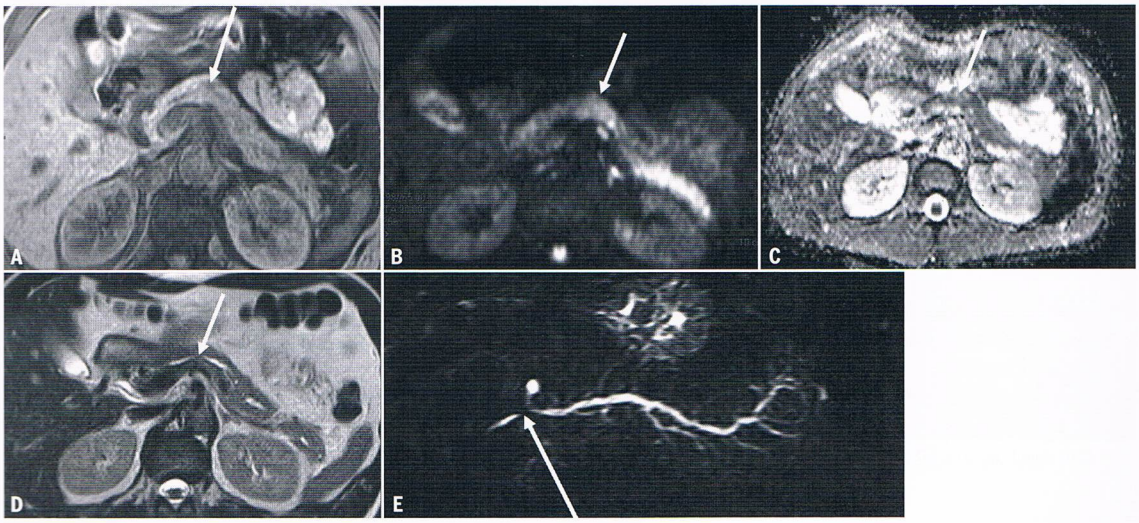

Cas 2. Imagerie optimale pour la recherche d'un cancer. Cancer du corps du pancréas, 15 mm.
A. Cancer du corps du pancréas, 15 mm. Coupe axiale T1 water selected.
B. Cancer du corps du pancréas, 15 mm. IRM Diffusion B 800, le cancer est situé à la partie la plus en aval de la restriction de la diffusion.
C. Cancer du corps du pancréas, 15 mm. IRM Diffusion cartographie ADC : imagerie indispensable pour distinguer liquide et lésion cellulaire.
D. Cancer du corps du pancréas, 15 mm. IRM axiale T2 ssh, sténose courte et serrée.
E. Cancer du corps du pancréas, 15 mm. CPIRM 2D, coupe sur le corps du pancréas, pancréatite obstructive en amont de la sténose tumorale.

▸ SUIVI

Le protocole de suivi devra être identique au protocole d'exploration initial afin d'évaluer l'évolution (TIPMP, lésions surveillées non opérées).

RÉSULTAT

- Imagerie **canalaire** non invasive, cette imagerie est **indispensable** à tout examen pancréatique.
- Analyse fine et spécifique des kystes pancréatiques.
- Dépistage très sensible des foyers de dégénérescence.
- URO-IRM.
- IRM de l'appareil urinaire avec étude de la voie excrétrice.

www.lemanip.com

IRM AVEC CPIRM

→ EXPLORATION DU PANCRÉAS

Paratger Le Site www.lemanip.com Tout Est Gratuit

GÉNÉRALITÉS

- Les maladies pancréatiques modifient le parenchyme et/ou les canaux pancréatiques.
- L'IRM est très spécifique pour le diagnostic étiologique, l'imagerie canalaire (CPIRM) doit toujours être réalisée.
- Mais la TDM doit aussi faire partie du bilan initial.
- Un cancer peut compliquer souvent ces maladies.
- Indications :
  - Bilan initial d'une pancréatite.
  - Suivi d'une TIPMP.
  - Dépistage d'un cancer.

OBJECTIFS

- Visualiser la totalité des canaux pancréatiques (queue du pancréas).
- Identifier les lésions spécifiques selon les étiologies.
- Avoir un protocole reproductible pour le suivi.

PROTOCOLES

Pas d'IRM pancréatique sans CPIRM.

▸ PROTOCOLE STANDARD

- ▸ Patient à jeun, ingestion de produit atténuant le signal T2 des liquides digestifs : 2 verres de myrtilles décongelées ou 2 verres de jus d'ananas...
- ▸ Position pieds en avant, bras au-dessus de la tête (coussin sous les genoux).
- ▸ Antenne multicanaux TORSO.
- ▸ Codage de phase droite/gauche.
- ▸ Synchronisation respiratoire ou apnée.

Séquences

- ▸ Exploration parenchymateuse pancréatique, **ET** canaux pancréatiques.
- ▸ Explorer aussi les voies biliaires.
- ▸ Axiales et coronales T2 coupes fines turbospin écho single shot.
- ▸ Axiales T2 Fat Sat (single shot).
- ▸ Axiales T1 in/out ou Dixon.
- ▸ Axiales diffusion (b=0 b= 150, b=600 si 1,5 T et/ou b=800 si 3 T), cartes ADC.
- ▸ Axiales T1 avec Fat Sat ou mieux Water selection, sans et avec injection de chélates de Gadolinium en 3 phases (artérielle, portale, tardive à 3 mn).
- ▸ CPIRM 2 D, TR long, TE long, épaisseur 25 mm (pas plus), champ adapté (260×260), coronales radiaires centrées sur une coupe axiale : 6 coupes sur la jonction bilio-pancréatique, 3 coupes sur le corps/queue du pancréas CPIRM 3D, optionnelle selon la qualité obtenue par la machine, avec synchronisation respiratoire et échonavigateur (Fig. 1).

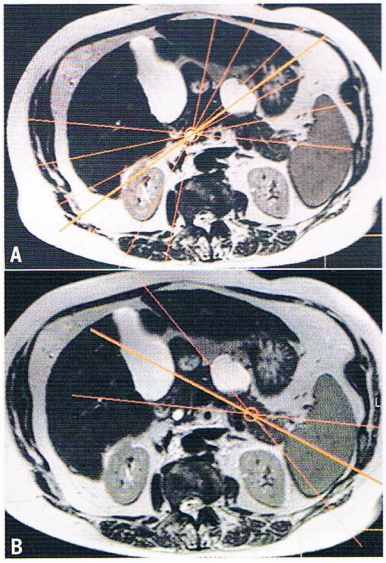

Fig. 1. Positionnement des coupes 2D épaisses coronales radiaires sur une coupe axiale T2. **A.** Coupes céphaliques centrées sur la jonction bilio-pancréatique, 6 coupes. **B.** Coupes corporéo-caudales centrées sur la jonction corporéo-caudale, dans l'axe du canal pancréatique principal, 3 coupes.

⊕ Avantage
Imagerie sensible et spécifique

⊖ Inconvénient
Examen long, 30-40 mn

▸ PROTOCOLES OPTIONNELS

- ▸ Analyse dynamique de la jonction bilio-pancréatique.
  - CPIRM 2 D (TR long, TE long, épaisseur 25 mm (pas plus), champ adapté (260 × 260), coronales centrées sur une coupe axiale sur la jonction bilio-pancréatique.
  - Répéter les coupes jusqu'à obtenir l'ouverture du sphincter d'Oddi, et le remplissage complet des terminaisons canalaires biliaire et pancréatique (image liquidienne continue avec la lumière duodénale).
  - Indication : recherche d'une anomalie de jonction bilio-pancréatique, dysfonctionnement du sphincter d'Oddi.
- ▸ Imagerie canalaire avec injection de sécrétine (obtenue par ATU, autorisation temporaire d'utilisation).
  - IV administration lente de 1 ml/10 kg de poids du patient.
  - Coupes de CPIRM 2 D coronale (id 2D standard) centrées sur la tête du pancréas et le duodénum, en prenant le maximum de corps/queue du pancréas. Répéter les coupes, toutes les 30 s pendant 5-10 mn.
  - Indication : diagnostic précoce de la pancréatite chronique. Analyse d'une sténose du canal principal : si canal vu, a priori pas de cancer.

www.lemanip.com

Paratger Le Site www.lemanip.com Tout Est Gratuit

▸ CAS N° 1. TIPMP

Cas 1. Imagerie canalaire optimisée, résultat : TIPMP des canaux secondaires.
A. TIPMP des canaux secondaires. Coupe coronale T2 single shot : coupe optimale pour une bonne analyse de la jonction bilio-pancréatique.
B. TIPMP des canaux secondaires.
CPIRM 2 D centrée sur la queue du pancréas. Séquence robuste, résultat optimal constant. Images kystiques branchées, canaux secondaires dilatés. Le canal principal est fin.
C. TIPMP des canaux secondaires. CPIRM 3 D (qualité optimale nécessaire : le patient doit respirer régulièrement). Images kystiques branchées, canaux secondaires dilatés. Le canal principal est fin.

▸ CAS N° 2. PETIT CANCER

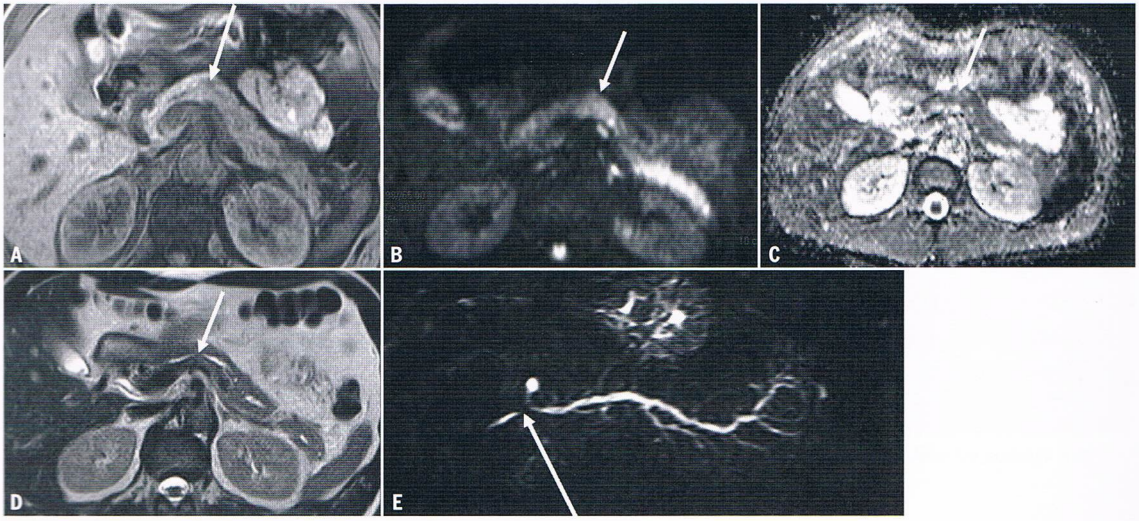

Cas 2. Imagerie optimale pour la recherche d'un cancer. Cancer du corps du pancréas, 15 mm.
A. Cancer du corps du pancréas, 15 mm. Coupe axiale T1 water selected.
B. Cancer du corps du pancréas, 15 mm. IRM Diffusion B 800, le cancer est situé à la partie la plus en aval de la restriction de la diffusion.
C. Cancer du corps du pancréas, 15 mm. IRM Diffusion cartographie ADC : imagerie indispensable pour distinguer liquide et lésion cellulaire.
D. Cancer du corps du pancréas, 15 mm. IRM axiale T2 ssh, sténose courte et serrée.
E. Cancer du corps du pancréas, 15 mm. CPIRM 2D, coupe sur le corps du pancréas, pancréatite obstructive en amont de la sténose tumorale.

▸ SUIVI

Le protocole de suivi devra être identique au protocole d'exploration initial afin d'évaluer l'évolution (TIPMP, lésions surveillées non opérées).

RÉSULTAT

- Imagerie **canalaire** non invasive, cette imagerie est **indispensable** à tout examen pancréatique.
- Analyse fine et spécifique des kystes pancréatiques.
- Dépistage très sensible des foyers de dégénérescence.
- URO-IRM.
- IRM de l'appareil urinaire avec étude de la voie excrétrice.

www.lemanip.com

IRM EN IMAGERIE GÉNITO-URINAIRE

→ EXPLORATION DU REIN

Paratger Le Site www.lemanip.com Tout Est Gratuit

GÉNÉRALITÉS

- En dehors des contre-indications à l'injection de produit iodé chez l'insuffisant rénal ou à l'exposition aux rayons X chez la femme enceinte, l'IRM des reins demeure une indication spécialisée, en complément d'un scanner.
- Rôle important dans la caractérisation des masses rénales et leur suivi.
- En transplantation rénale, après un écho-Doppler pathologique.

OBJECTIFS

- Caractériser une masse rénale, kystique, solide ou indéterminée.
- Détecter un reliquat ou une récidive tumorale locale ou à distance après traitement ablatif.
- Rechercher un foyer infectieux rénal chez une femme enceinte.
- Caractériser une complication urologique ou vasculaire sur un rein transplanté en cas de doute à l'écho-Doppler.

PROTOCOLES

▸ GÉNÉRALITÉS

- Examen réalisé à l'aide d'une antenne « corps » en réseau phasé.
- Champ de vue adapté à la taille du corps, avec, si possible, les bras au-dessus de la tête.
- Épaisseur de coupes de 3 à 4 mm pour l'ensemble des séquences.
- Compensation respiratoire en cas de séquences trop longues pour une apnée.
- Aucune préparation.

▸ PROTOCOLE STANDARD

- Séquence axiale ES ou EG T1 Fat Sat.
- Séquence axiale ES T2.
- Séquence axiale diffusion (ex : b = 0, 100, 300, 500, 800 s/mm²).
- Séquence dynamique injectée, EG Fat Sat, axiale ou coronale : sans injection, 40 s, 60 s, 90 s, 120 s.

▸ SÉQUENCES OPTIONNELLES

- Séquence axiale de déplacement chimique en EG, « en phase » et « en opposition de phase » (tumeur rénale, suivi).
- Séquence coronale-oblique ES T2 dans le grand axe des reins (tumeur rénale, transplantation).
- Séquence axiale EG T2, type HASTE, réservé aux voies excrétrices (fiche Uro-IRM) ou si durée d'examen à raccourcir (tolérance).
- Séquence axiale ES ou EG T1 Fat Sat tardive après injection (5-10').

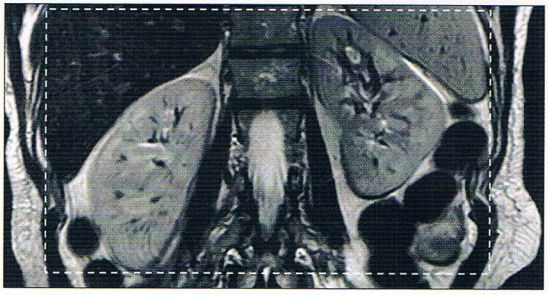

Fig. 1. Planification des coupes axiales strictes.

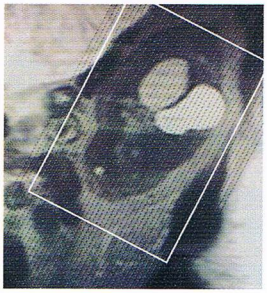

Fig. 2. Planification des coupes coronale-obliques dans l'axe des reins.

RÉSULTATS

▸ ASPECTS NORMAUX

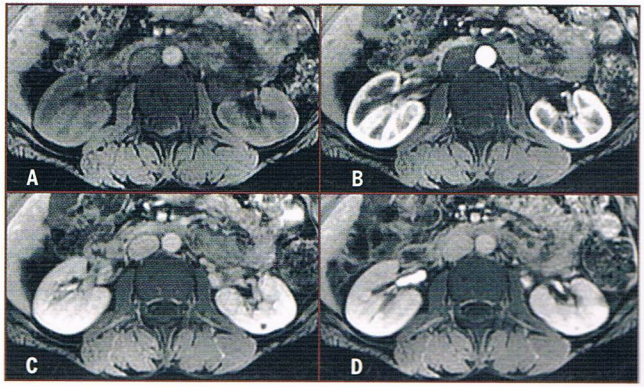

Fig. 3. Aspect normal des reins en T1. Avant injection (**A**), la différenciation cortico-médullaire est visible. Au temps vasculaire (**B**), le cortex se rehausse. Au temps tubulaire (**C**), le parenchyme s'homogénéise. Au temps excrétoire (**D**), le produit de contraste s'accumule dans les cavités excrétrices.

www.lemanip.com

Paratger Le Site www.lemanip.com Tout Est Gratuit

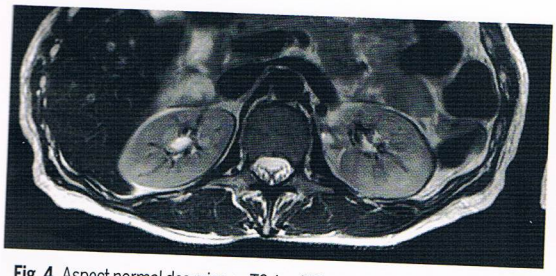

Fig. 4. Aspect normal des reins en T2. La différenciation cortico-médullaire est moins visible et inversée par rapport au T1.

▸ TUMEURS RÉNALES

- En cas de tumeur solide, l'IRM multiparamétrique permet d'approcher la caractérisation de certaines tumeurs indéterminées en scanner : en particulier les carcinomes papillaires et à cellules claires et certains oncocytomes.
- En cas de masse kystique difficile à classer (type IIf vs III en particulier) ou de doute sur une masse solide vs. kystique, les rehaussements et l'analyse des composants tissulaires sont plus précis en IRM.
- Dans les suivis après ablation, faire des soustractions pour pouvoir détecter ou éliminer un faible rehaussement après injection.

▸ STRUCTURATION DU COMPTE RENDU

- En cas de tumeur rénale, le compte-rendu doit inclure :
  - en cas de masse solide, la description des éléments de l'IRM multiparamétrique et les types histologiques probables ;
  - en cas de masse kystique, la description du contenu et du contenant et un type selon la classification de Bosniak ;
  - dans tous les cas, le bilan d'extension local et régional avec un stade selon la classification TNM.

▸ EXEMPLES PATHOLOGIQUES

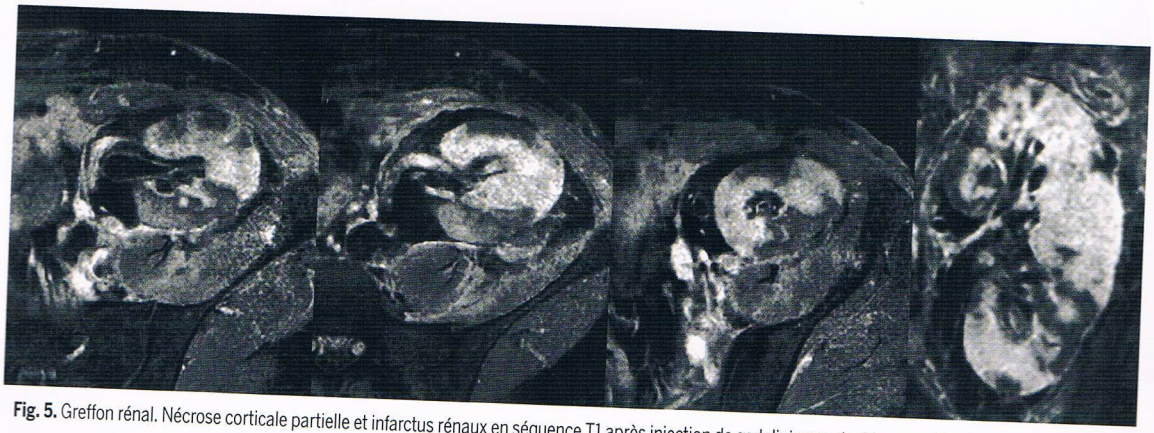

Fig. 5. Greffon rénal. Nécrose corticale partielle et infarctus rénaux en séquence T1 après injection de gadolinium en incidence axiale et coronale.

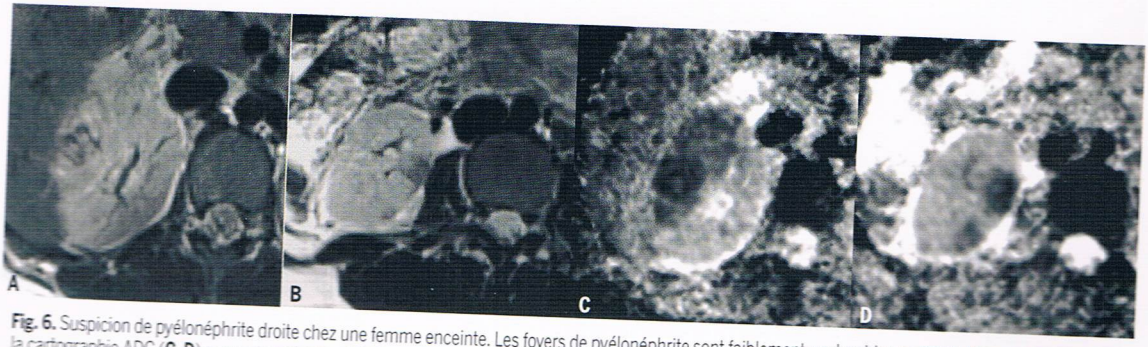

Fig. 6. Suspicion de pyélonéphrite droite chez une femme enceinte. Les foyers de pyélonéphrite sont faiblement analysables en T2 (**A**, **B**) mais évidents sur la cartographie ADC (**C**, **D**) avec une restriction très importante.

www.lemanip.com

Paratger Le Site www.lemanip.com Tout Est Gratuit

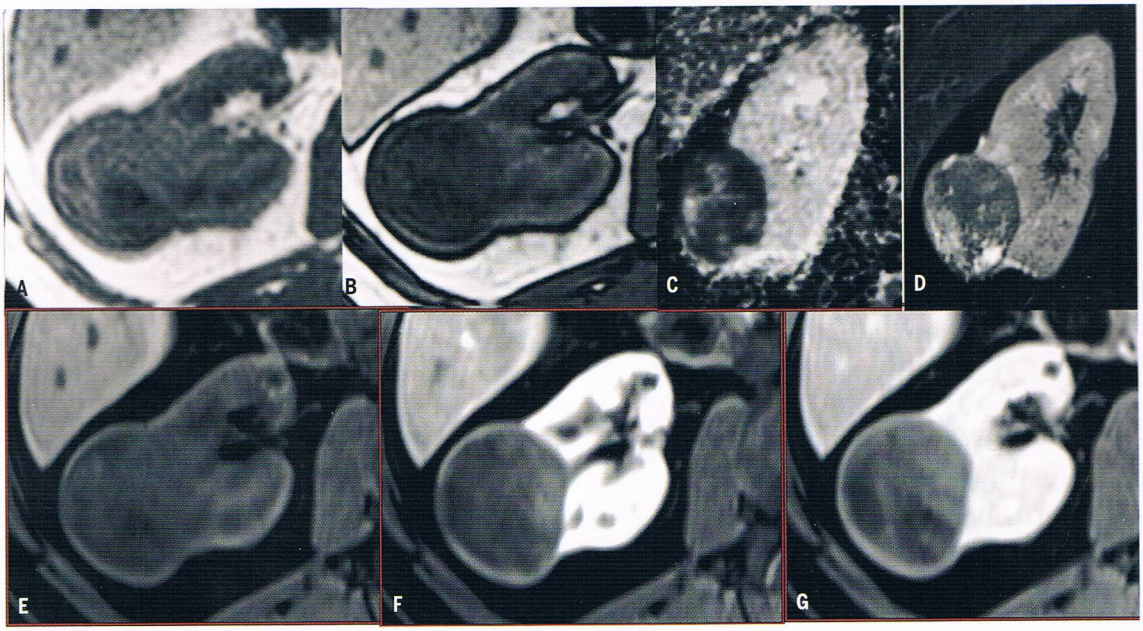

Fig. 7. Aspect typique d'un carcinome papillaire : isointense en T1 (**A**), avec chute de signal en opposition de phase (**B**), en restriction de diffusion (**C**), hypointense en T2 (**D**) et hypovasculaire (**E**, **F** et **G**).

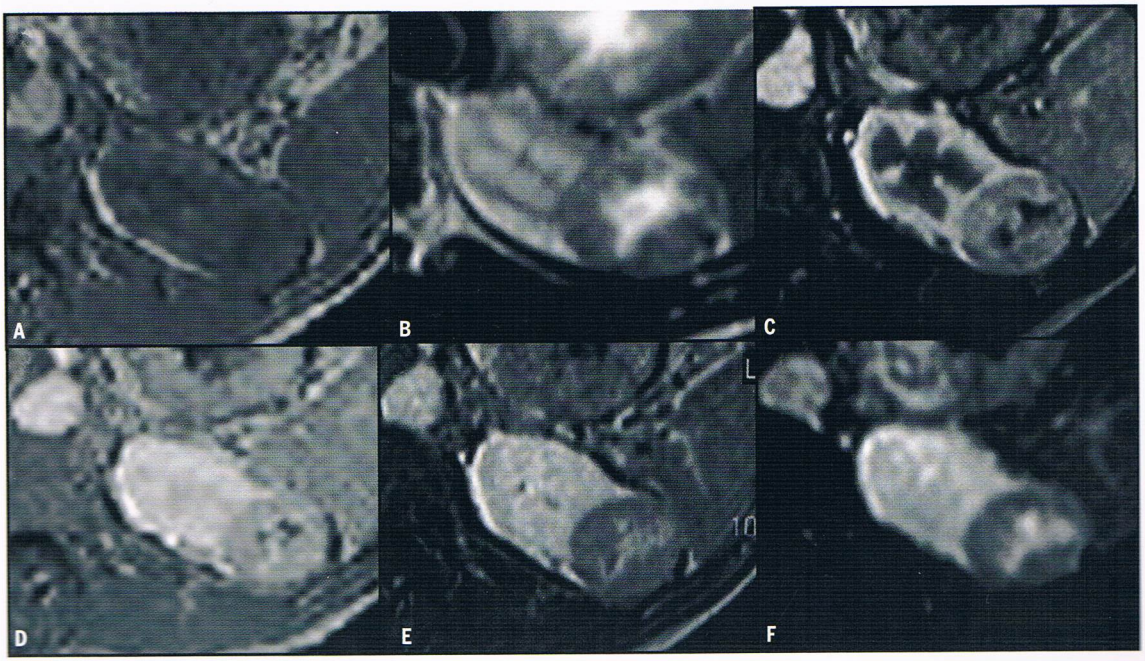

Fig. 8. Aspect typique d'un oncocytome : isointense en T1 (**A**), sans chute de signal en opposition de phase (pas montré), hypointense en T2 avec un centre hyperintense (**B**), centre qui se rehausse tardivement après injection (**C**, **D**, **E** et **F**), la dernière acquisition étant réalisée à 5 minutes.

www.lemanip.com

Paratger Le Site www.lemanip.com Tout Est Gratuit

Fig. 9. Masse kystique de type 3 multiloculaire selon la classification de Bosniak : néphrome kystique multiloculaire.

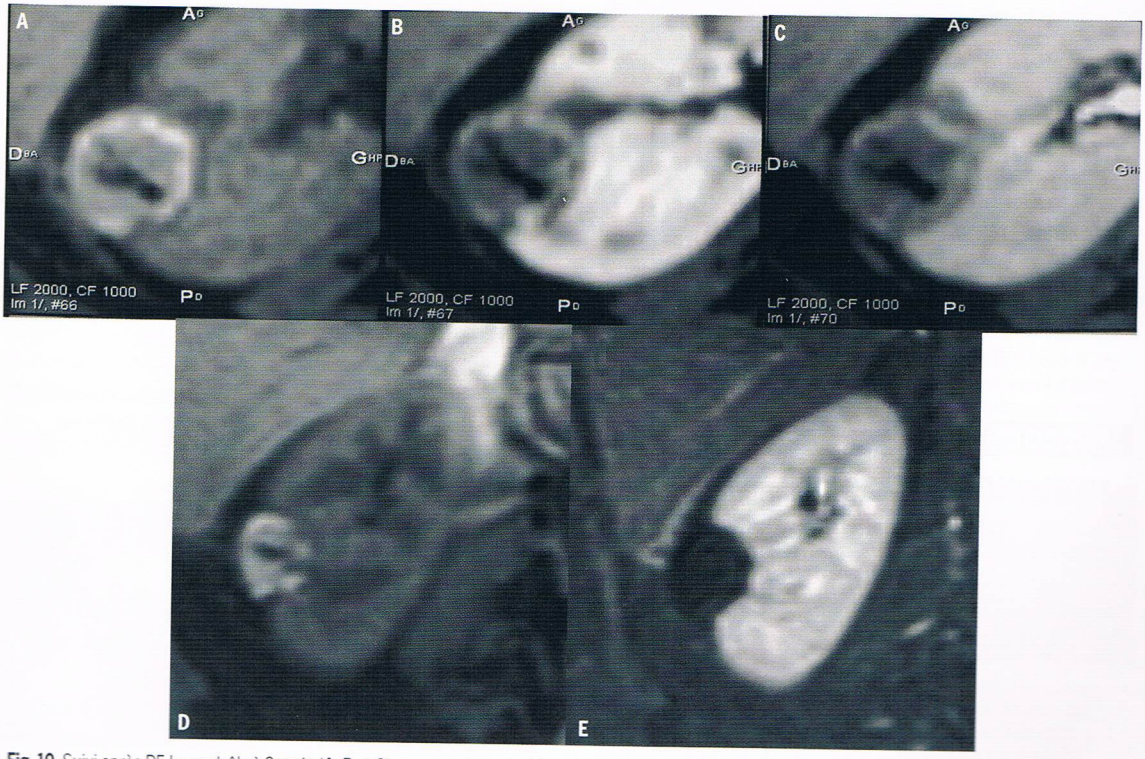

Fig. 10. Suivi après RF. Le contrôle à 3 mois (**A**, **B** et **C**) ne permet pas de détecter ou d'éliminer un rehaussement résiduel car la zone d'ablation est hyperintense (nécrose hémorragique). Le contrôle à 6 mois (**D**, **E**) montre, grâce à la soustraction, l'absence de tout rehaussement.

www.lemanip.com

Paratger Le Site www.lemanip.com Tout Est Gratuit

GÉNÉRALITÉS

▮ Le cancer de la prostate est classiquement suspecté sur une anomalie du TR ou sur une élévation du taux de PSA puis diagnostiqué par des biopsies dites « systématisées », c'est-à-dire réalisées à des endroits prédéfinis de la glande.

▮ Le volume du cancer est alors approximé par la longueur de cancer trouvée sur les carottes biopsiques ; son agressivité est jugée par le score de Gleason (de 2 à 10).

▮ Ces biopsies « systématisées » risquent évidemment de « rater » le cancer ou d'en sous-estimer la taille ou l'agressivité (sous-diagnostic) ; elles peuvent aussi trouver « par hasard » de petits foyers indolents (score de Gleason ≤ 6) très fréquents après 50 ans et qui ne nécessitent pas de traitement immédiat (sur-diagnostic).

▮ L'IRM multiparamétrique détecte les tumeurs agressives (score de Gleason ≥ 7) avec une bonne sensibilité. Elle peut donc améliorer le diagnostic en orientant les biopsies vers des zones suspectes.

▮ L'IRM peut aussi assurer le bilan d'extension local de la prostate, avec une sensibilité faible pour les envahissements extra-capsulaires microscopiques, mais avec une bonne sensibilité et spécificité pour les envahissements macroscopiques.

▮ Enfin, l'IRM peut aussi détecter avec une bonne sensibilité les récidives locales après traitement (prostatectomie, radiothérapie, ultrasons focalisés, etc.) ; elle est de plus en plus utilisée pour localiser la récidive avant traitement de rattrapage.

OBJECTIFS

▮ L'IRM peut être demandée dans un triple cadre :

- soit pour détecter et localiser des zones suspectes avant biopsie (protocole détection) ;
- soit pour assurer le bilan d'extension local d'un cancer connu (protocole staging) ;
- soit pour détecter une récidive locale après traitement (protocole récidive).

PROTOCOLES

▸ PROTOCOLE DÉTECTION

L'antenne endorectale n'est pas obligatoire ; l'examen peut être réalisé avec une antenne pelvienne externe phased-array.

- ▸ Séquence T2 sagittale, coupes 3-4 mm.
- ▸ Séquence T2 axiale, coupes 3-4 mm (soit axial strict, soit perpendiculaire à la face rectale de la prostate).

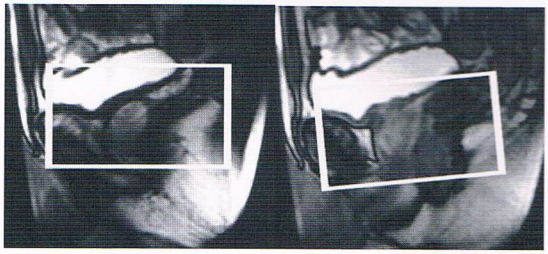

Coupes axiales strictes — Coupes perpendiculaires à la face rectale de la prostate

- ▸ Séquence diffusion axiale, coupes 3-4 mm (b = 0, b = 100 et b ≥ 1 000 s/mm²).
- ▸ Séquence injectée dynamique axiale, coupes 3-4 mm ; début de l'acquisition en même temps que l'injection d'un bolus de chélates de gadolinium à 3 ml/s ; résolution temporelle ≤ 15 s ; durée d'acquisition d'au moins 5 mn pour évaluer le wash-out.

Remarque : il est important que les séquences axiales T2, de diffusion et dynamique, aient le même centrage, le même nombre de coupes, la même épaisseur de coupes et le même espace inter-coupes pour permettre une analyse simultanée coupe par coupe.

▸ VARIANTES

Protocole staging

- ▸ Le bilan d'extension local se fait surtout sur le T2, dont il faut travailler la résolution spatiale.
- ▸ Une antenne endorectale est recommandée.
- ▸ Une séquence T2 coronale, coupes 3-4 mm (soit plan coronal strict, soit dans l'axe des vésicules séminales) peut être ajoutée aux séquences sagittales et axiales.

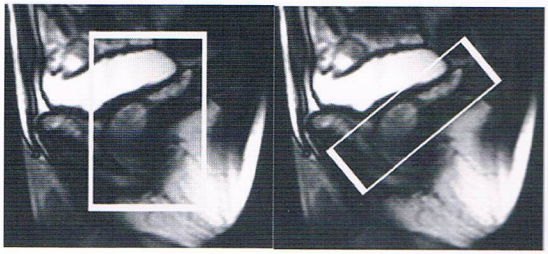

Coupes coronales strictes — Coupes coronales dans le plan des vésicules séminales

www.lemanip.com

Paratger Le Site www.lemanip.com Tout Est Gratuit

- Alternativement, une séquence T2 3D isotropique peut être utilisée (avantage : meilleure résolution spatiale et gain de temps par rapport aux 3 plans T2 ; inconvénient : analyse simultanée coupe à coupe impossible avec les séquences de diffusion et dynamique).
- Séquences de diffusion et dynamique : idem protocole détection.
- Séquence ganglionnaire recommandée si PSA > 10 ng/ml ou score de Gleason ≥ 8 ou stade clinique ≥ T3 ; il n'y a pas de recommandations sur le type de séquence à utiliser (T1 axial ou coronal, ou T2 axial ou coronal, ou séquence de diffusion axiale) ; les coupes doivent explorer tout le pelvis jusqu'à la bifurcation aortique.

Protocole récidive

- Antenne endorectale non obligatoire.
- Même séquences que le protocole détection.
- Séquence ganglionnaire obligatoire.

RÉSULTATS

ZONE PÉRIPHÉRIQUE

- Le cancer apparaît en hyposignal T2, avec une restriction de diffusion, une prise de contraste précoce et intense, et avec un wash-out marqué.
- Intérêt de regarder les images natives de diffusion à forte valeur de b (b ≥ 1 000 s/mm²) où le cancer apparaît en hypersignal.

ZONE DE TRANSITION

- Le cancer est presque toujours antéo-latéral et apical ; il apparaît sous la forme d'une plage lenticulaire en hyposignal T2 homogène, à contours flous, sans kyste ni capsule périphérique. Il peut avoir une restriction de diffusion et être hypervasculaire, mais ceci n'est ni obligatoire, ni spécifique.
- La présence d'une capsule continue, de kystes, et une localisation postérieure sont des critères de bénignité des nodules de la zone de transition (quel que soit l'aspect en diffusion ou sur la séquence dynamique).

STRUCTURATION DU COMPTE RENDU

- Le compte-rendu doit diviser la prostate en 27 zones et préciser la probabilité de présence de cancer dans chacune.

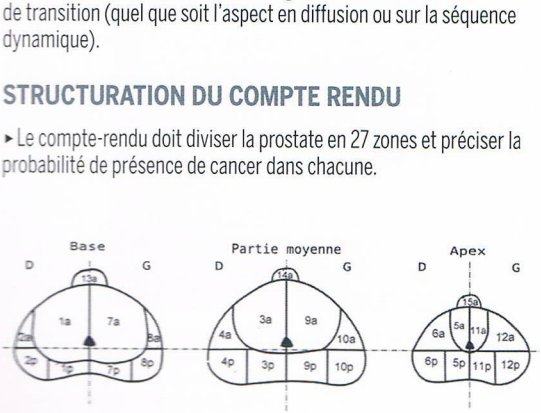

Division de la prostate en 27 zones

- La probabilité de présence de cancer est exprimée par un score à 5 niveaux :
  1. Bénignité certaine
  2. Bénignité probable
  3. Incertain
  4. Malignité probable
  5. Malignité certaine
- Ce score peut être fixé de façon subjective (en se basant sur l'expérience du radiologue). Toutefois, des scores plus objectifs, comme le score PIRADS (actuellement en cours de modification et validation) devraient à terme s'imposer pour permettre une meilleure standardisation de l'interprétation.

EXEMPLES PATHOLOGIQUES

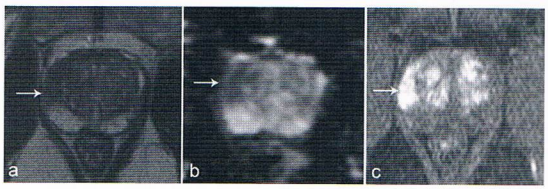

Aspect typique d'un cancer de la zone périphérique en hyposignal en T2 (a), avec une nette restriction de diffusion (b) et une prise de contraste intense et précoce (c).

Aspect typique d'un cancer de la zone de transition situé à la partie antéro-latérale droite de la prostate. Ce cancer est bien visible en diffusion (b), mais c'est sur la séquence T2 (a) qu'on juge les critères de malignité (hyposignal T2 à contours flous, sans capsule ni kyste).

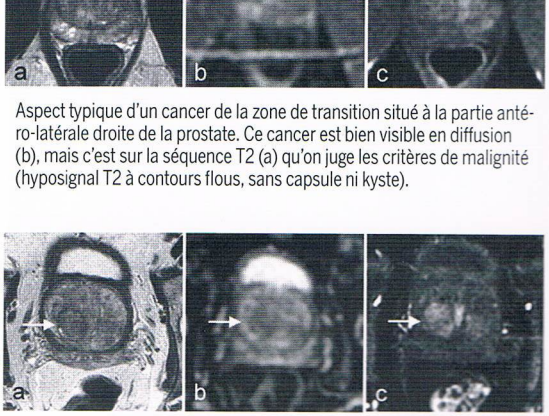

Nodule typiquement bénin de la zone de transition droite. Ce nodule est hypervasculaire (c), avec une discrète restriction de diffusion (b). En revanche en T2, il comporte une capsule et quelques éléments kystiques, ce qui permet d'affirmer sa bénignité. En outre, il est à la partie postérieure de la zone de transition, où l'on ne trouve que très rarement des cancers.

www.lemanip.com

URO-IRM

→ IRM DE L'APPAREIL URINAIRE AVEC ÉTUDE DE LA VOIE EXCRÉTRICE

Paratger Le Site www.lemanip.com Tout Est Gratuit

GÉNÉRALITÉS

- L'uro-IRM est une exploration de l'appareil urinaire qui comprend une étude complète et fine de la voie excrétrice supérieure (VES) et de la vessie. Elle comporte des séquences en contraste spontané (T2), utile quand la VES est dilatée, et des séquences tardives après injection de produit de contraste gadoliné (T1), indispensable lorsque la VES n'est pas dilatée. Des séquences retardées sont indiquées en cas de retard de remplissage de la VES ou pour la recherche de fistule urinaire.
- L'étude peut être complémentaire d'un uroscanner (dont la résolution spatiale est supérieure) pour déterminer la nature d'une lacune, d'une tumeur ou d'une compression extrinsèque.
- L'étude peut se substituer au scanner avec injection de produit de contraste iodé pour le bilan d'une malformation de la VES afin d'éviter ou limiter l'exposition aux rayons X ou pour le bilan de la VES des patients avec insuffisance rénale (couplage possible avec un scanner sans préparation).

INDICATIONS

- Bilan d'une malformation de l'appareil urinaire (syndrome de jonction pyélurétérale...) (Fig. 1).
- Bilan diagnostique et suivi d'une tumeur urothéliale de la VES et de la vessie.
- Bilan d'une hématurie macroscopique.
- Bilan d'une infiltration rétropéritonéale et des conséquences sur la VES.
- Complications urologiques de la transplantation rénale.
- Bilan fonctionnel d'une VES dilatée avec retentissement parenchymateux avec étude la fonction rénale séparée (lithiase complexe, infections ou séquelles, petit rein).

Fig. 1. UroIRM au temps excréteur avec lasilix (EGT1 3D) : anomalie de la jonction pyélourétérale droite sans retentissement fonctionnel avec dilatation modérée des cavités pyélocalicielles (reconstruction en MIP montrant l'ensemble de la VES).

OBJECTIFS

▸ INDICATIONS DE L'EXAMEN

- ▸ Étude de l'ensemble de la voie excrétrice non dilatée (VES et vessie) ou étude centrée sur un obstacle de la VES dilatée.
- ▸ Étude morphologique et fonctionnelle avec étude de la fonction rénale séparée ou étude multiparamétrique (T2, diffusion, perfusion, T1 tardif) avec caractérisation tissulaire.
- ▸ Bilan diagnostique (détection) ou bilan d'extension.

▸ TECHNIQUES

- ▸ Couverture de l'ensemble de la voie excrétrice.
- ▸ Recherche d'un bon remplissage des cavités pyélocalicielles, des uretères et de la vessie.
- ▸ Dilution du produit de contraste avec injection préalable de lasilix pour éviter les effets paradoxaux des hautes concentrations de gadolinium sur les séquences T1 (effet T2*).

PROTOCOLE

- Préparation : selon les objectifs de l'étude, la vessie doit être vide ou semi-remplie pour éviter un besoin impérieux.
- Exploration abdomino-pelvienne (bien placer l'antenne pour couvrir l'ensemble de la VES et de la vessie) (Fig. 2).
- Centrer les séquences de caractérisation tissulaire sur l'obstacle si celui-ci est visible ou connu.
- La topographie de l'obstacle est soit définie par l'étude du dossier (échographie, scanner, TEP), soit par les séquences préalables en EGT2.

⊕ Avantages

Indication dans les insuffisances rénales modérées.
Intérêt des séquences de diffusion dans les tumeurs urothéliales.
Étude fonctionnelle séparée des deux reins associée à une étude volumétrique sur les coupes tardives.
Spécificité du signal hémorragique.
Meilleure analyse du rehaussement des parois de la VES et des tumeurs.

⊖ Inconvénients

Longueur de l'examen (30-40 minutes).
Résolution spatiale inférieure au scanner.
Artefacts de signal liés au défaut de remplissage et aux trop hautes concentrations de gadolinium.

www.lemanip.com

Paratger Le Site www.lemanip.com Tout Est Gratuit

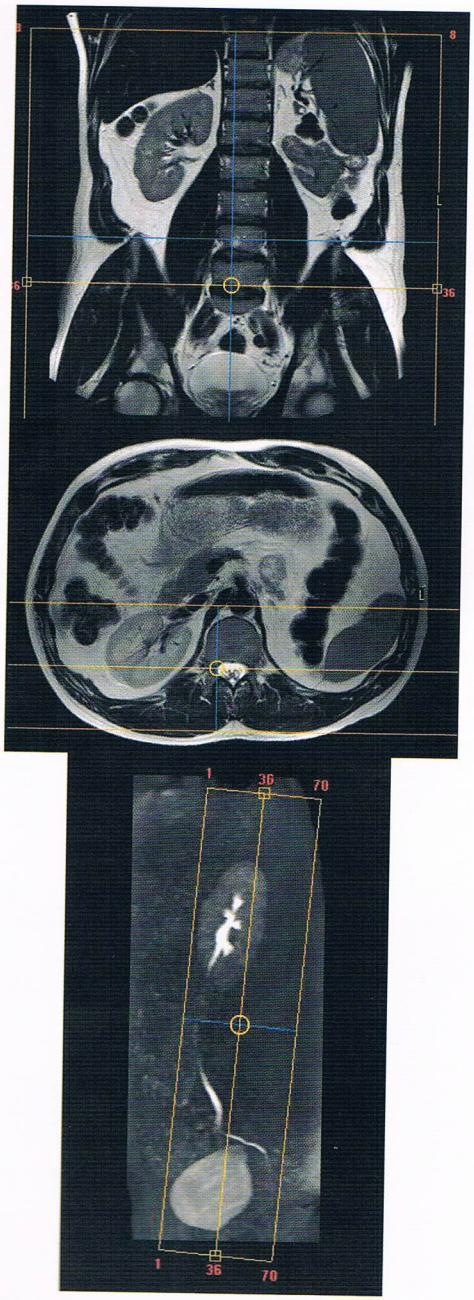

Fig. 2. Centrage et couverture de la VES dans les 3 plans de l'espace (coronal, axial et sagittal). Les antennes en réseau phasé permettent de couvrir l'ensemble de la cavité abdominopelvienne en hauteur. L'importance des coupes fines limite la couverture dans le plan antéro-postérieur ; elle explique l'obliquité choisie pour fournir un plan coronal oblique (Fig. 1) en vérifiant que la « boîte » choisie couvre bien la VES et la vessie des reins à la vessie dans la plan sagittal et axial.

A	**Séquences morphologiques** (EGT2 à l'état d'équilibre couvrant tout l'abdomen et le pelvis, T2 axiale et coronale en fonction de l'indication) (Fig. 3A, 4E).
B	**Séquences de diffusion multi B ou à B élevé pour les pathologies tumorales** (Fig. 5, 6, 7).
C	**Injection de diurétiques : Lasilix® 20 mg (adulte)** : – L'injection de Lasilix® n'est pas contre-indiquée sauf obstruction aiguë symptomatique. – Elle permet de mieux homogénéiser le produit de contraste. – Injecter le Lasilix@ avant l'injection de produit de contraste gadoliné.
D	**Alternatives pour les séquences « dynamiques » après injection** – **D1** : Les séquences d'angio-IRM. – **D2** : Les séquences de perfusion, « dynamiques » (Fig. 6). – **D3** : Les séquences d'IRM fonctionnelle (d3) (Fig. 4).
E	**Séquences tardives** (Fig. 1, 2, 3, 4, 6). Séquences au temps excréteur, analogues aux séquences d'angio-IRM avec reconstructions multiplans de la VE et la vessie avec étude de la lumière de la VES dans le plan coronal (obliquité dans l'axe de la VES et couverture de la VES). Séquences avec étude en coupes fines et en haute résolution de la VE (environnement et lumière) en EG-T1-3D post-Gd. Séquences tardives à programmer en fonction du retard du fonctionnement de l'unité rénale obstruée pour l'analyse complète de la VES.

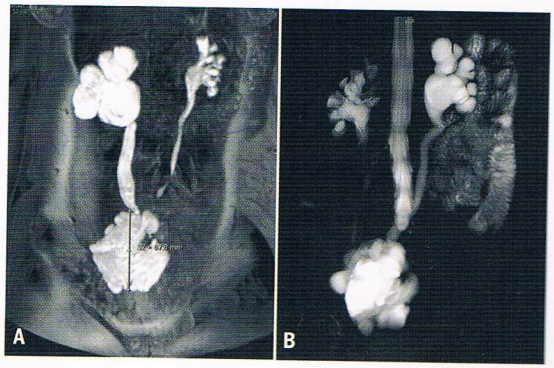

Fig. 3. UroIRM avec une reconstruction de la VES sur la même patiente à un an d'intervalle :
A, après injection de produit de contraste gadoliné et de Lasilix (EGT1 3D).
B, sur séquence de type HASTE en T2, montrant les liquides stationnaires.
La patiente est porteuse d'une poche iléale continente. À gauche, elle présente une dilatation de la VES droite et un an après une dilatation à bascule de la VES gauche liée à un dysfonctionnement de la poche et des anastomoses.

www.lemanip.com

Paratger Le Site www.lemanip.com Tout Est Gratuit

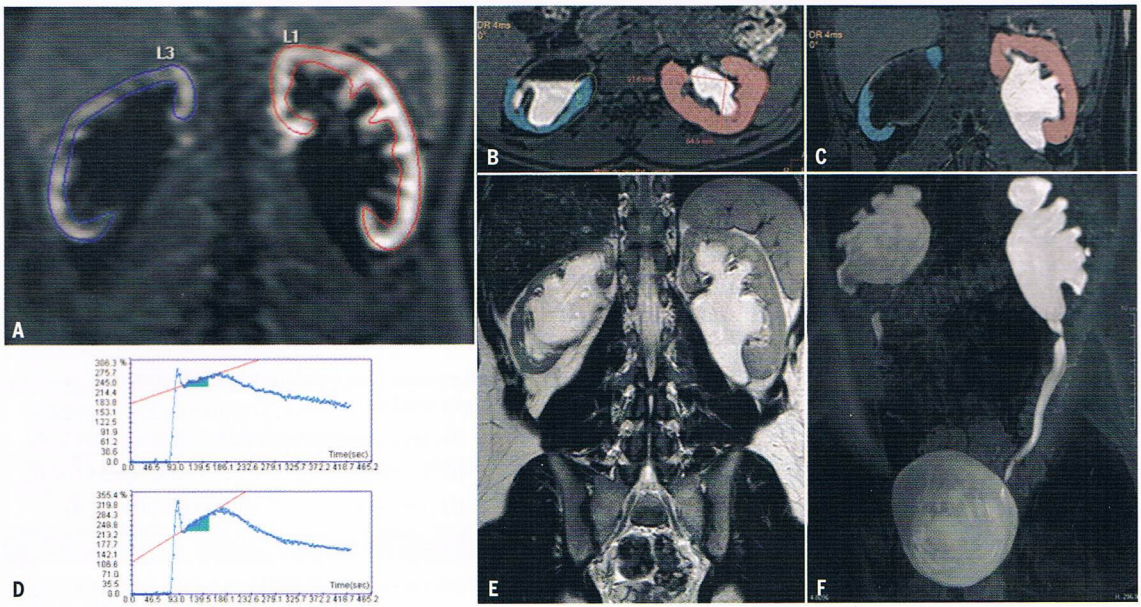

Fig. 4. Uro IRM fonctionnelle et morphologique.
Jeune patient de 19 ans opéré d'un syndrome de jonction pyélourétérale bilatérale en haut, séquences fonctionnelles (acquisitions répétées de 1,5 à 2 seconde pendant 10 minutes illustrée par un temps néphrographique précoce avec un plus petit rein droit et une atrophie plus marquée, et les courbes d'IRM fonctionnelle avec une pente de captation glomérulaire normale à gauche et aplatie à droite en bas, la volumétrie parenchymateuse effectuée sur le temps tardif après les séquences fonctionnelles quantifie la différence de volume (114 cc à droite et 256 cc à gauche) et permet avec l'AUC (aire sous la courbe) et la pente (Patlak) d'évaluer la fonction rénale séparée corrigée avec le volume du parenchyme entre 19 % et 26 % pour le rein droit et 74 % et 81 % pour le rein gauche pour les deux techniques (AUC et Patlak). Il existe un retard de remplissage à droite.
Les séquences morphologiques complètent cette étude en T2W (coupes coronales et après injection de produit de contraste avec reconstruction en MIP de la VES.

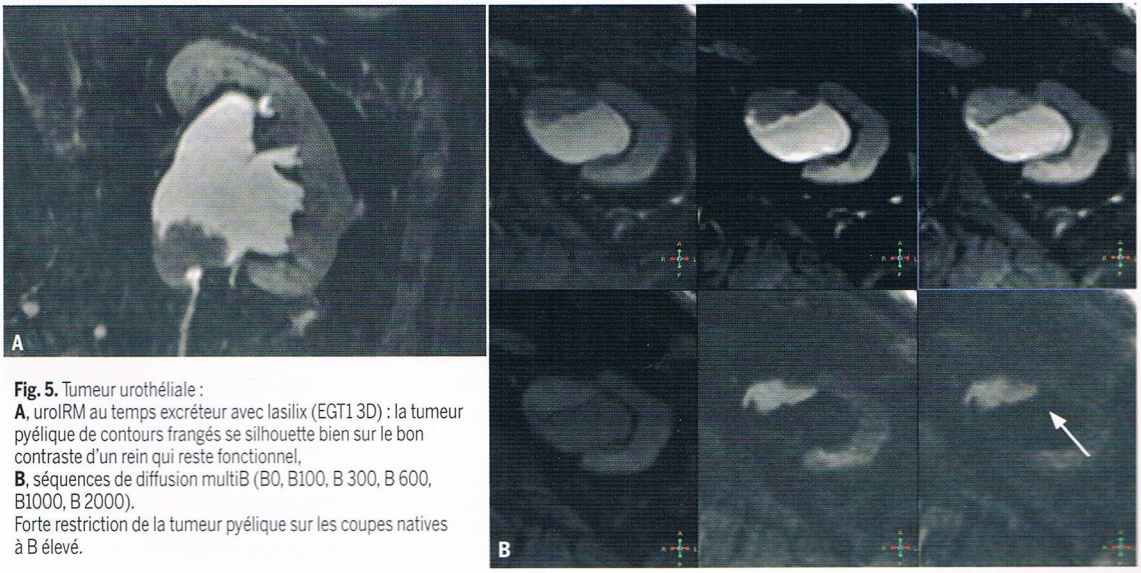

Fig. 5. Tumeur urothéliale :
A, uroIRM au temps excréteur avec lasilix (EGT1 3D) : la tumeur pyélique de contours frangés se silhouette bien sur le bon contraste d'un rein qui reste fonctionnel,
B, séquences de diffusion multiB (B0, B100, B 300, B 600, B1000, B 2000).
Forte restriction de la tumeur pyélique sur les coupes natives à B élevé.

www.lemanip.com

Paratger Le Site www.lemanip.com Tout Est Gratuit

▸ ÉTUDE D'UN SYNDROME DE JONCTION PYÉLOURÉTÉRALE OU D'UNE PATHOLOGIE MALFORMATIVE DE LA VES

- Protocol standard, séquences : **A**, **C**, **D1** ou **D3**, **E** (Fig. 1).
- Séquences d'angio-IRM pour recherche d'un vaisseau polaire (D1) ou en alternative une étude fonctionnelle (**D2**) (cf. infra).

▸ ÉTUDE MORPHOLOGIQUE ET FONCTIONNELLE D'UN SYNDROME OBSTRUCTIF DE LA VES

- Séquences : **A**, **C** , **D3**, **E** (Fig. 4).
- Injection d'une demi-dose de produit de contraste, séquences d'IRM fonctionnelle avec acquisitions répétées de 1,5 à 2 s (séquences d'écho de gradient 3DT1 avec TR et TE le plus court possible et un angle de bascule de 10 à 20° avec préparation de l'aimantation) pendant 5 à 10 minutes en coupes « épaisses », avec étude des courbes de fonction rénale séparée.

▸ DIAGNOSTIC ET DE SUIVI DES TUMEURS UROTHÉLIALES

- Séquences : **A**, **B**, **C**, **D2**, **E** (Fig. 5, 6, 7).
- Séquences de diffusion sur l'obstacle, la lacune de la VES, la tumeur de vessie.
- Séquences test de la perfusion pour vérifier le centrage, l'absence d'artefact, et le signal hémorragique.
- Séquences dynamiques (6 à 10 acquisitions) de perfusion sur l'obstacle, la lacune de la VES, la tumeur de vessie ou sur toute la voie excrétrice dilatée ou non dilatée.
- Soustraction pour analyser la prise de contraste.

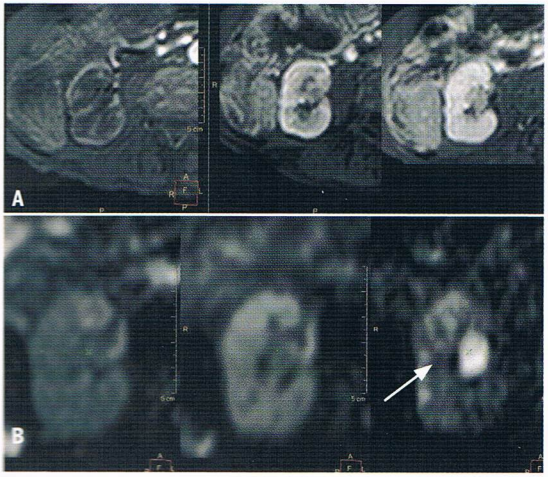

Fig. 6. Tumeur urothéliale :
A, séquences dynamiques « de perfusion » : la tumeur calicielle est difficile à repérer.
B, la séquence de diffusion multiB (B 0, B 75, B 1300) permet grâce à la forte restriction de la diffusion de détecter la lésion.

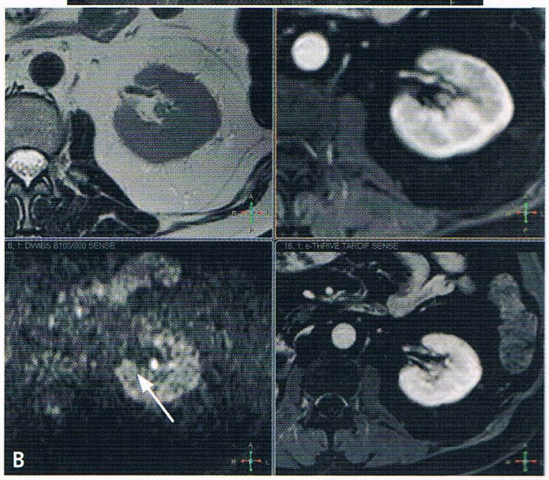

Fig. 7. Tumeur urothéliale (antécédents de carcinome à cellules claires du rein droit traité par néphrectomie élargie.
Bilan d'une hématurie microscopique puis macroscopique (scanner interprété comme normal) :
A, temps excréteur avec acquisition coronale et reconstruction de la VES : interruption segmentaire du signal de la tige calicielle inférieure gauche,
B, comparaison des séquences T2 et TI dynamique (ligne du haut), des séquences de diffusion à B élevé et des séquences tardives (ligne du bas) : petite formation arrondie solide centrosinusale avec un hypersignal sur la séquence de diffusion à B élevé.

www.lemanip.com

IRM EN IMAGERIE DU PELVIS FÉMININ

→ CARACTÉRISATION D'UNE MASSE PELVIENNE

Paratger Le Site www.lemanip.com Tout Est Gratuit

GÉNÉRALITÉS

- La caractérisation en imagerie d'une masse pelvienne est indispensable.
- Elle conditionne la prise en charge initiale en fonction des résultats de l'imagerie :
  - Surveillance ou chirurgie.
  - Prise en charge dans un établissement classique ou uniquement dans un centre autorisé pour la chirurgie des cancers gynécologiques.
- Indication :
  - L'échographie pelvienne par voie endovaginale est le 1er examen à réaliser devant une suspicion clinique de masse pelvienne.
  - L'IRM pelvienne est indispensable avant décision chirurgicale pour toute masse « indéterminée » en échographie ou trop volumineuse pour exploration optimale.

OBJECTIFS

- Préciser l'origine de la masse : ovarienne, utérine ou extra-gynécologique.
- Rechercher des critères de malignité/bénignité.
- Approcher au maximum le diagnostic histologique.

PROTOCOLE

- Préparation patiente :
  - À jeun depuis environ 3 heures (limite le péristaltisme).
  - Vessie en semi-réplétion.
  - Pour limiter les artefacts de mouvements :
    - Contention abdominale par sangle.
    - ± Injection de glucagen® IV : 1 mg, sur table d'examen.
  - Patiente en décubitus : si claustrophobie, possibilité d'IRM en procubitus (tolérance souvent meilleure).
  - Pas d'opacification vaginale ou rectale systématique.
- Antenne à réseau phasé :
  - Antenne pelvienne ou antenne cœur.
  - Partie basse de l'antenne au contact de la symphyse pubienne.
- Respiration libre.

▸ PROTOCOLE STANDARD

- **Sagittale T2 FSE** : couverture anatomique : d'une tête fémorale à une autre.
- **Axiale T2 FSE et Diffusion abdomino-pelvienne** : 1°) même épaisseur de coupes pour réaliser des fusions d'image ou des comparaisons précises 2°) couverture anatomique : de la symphyse pubienne à la veine rénale gauche :
  - Axiale T2 abdomino-pelvienne, axiale stricte.
  - Axiale diffusion abdomino-pelvienne, axiale stricte : b : 1400 Critère de qualité : liquides éteints : « vessie noire ».
- **Axiale T1 EG ou FSE**
- **Axiale T1 EG FAT SAT ou FSE FATSAT**
- **PERFUSION : axiale ou sagittale Fast T1 EG :**
  - 16 phases, répétées 15 sec, durée 4 min environ.
  - Injection et lancement de la séquence en simultané.
  - Injection de chélate de gadolinium 0,1- 0,2 mmol/kg.
  - Débit 3 ml/seconde.
- **Axial T1 EG FATSAT ou FSEFAT SAT après injection de gadolinium**

▸ VARIANTES

Séquence multicontraste axiale.

⊕ Avantage
Une seule acquisition pour imagerie en T1 et T1 FAT SAT

▸ SUIVI

Protocole identique

RÉSULTATS

- Temps d'acquisition : 30 minutes environ.
- Les différentes séquences orientent vers des gammes diagnostiques (cf. Syllabus 2011 : Masses pelviennes).

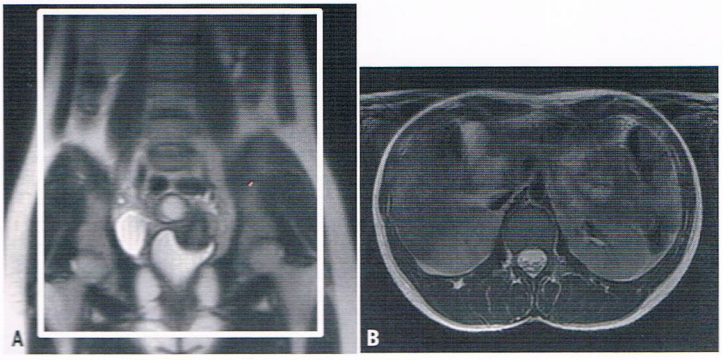

Fig. 1. Topogramme avec visualisation de la couverture anatomique pour la séquence axiale T2 (**A**) (des hiles rénaux (**B**) à la symphyse pubienne).

www.lemanip.com

Paratger Le Site www.lemanip.com Tout Est Gratuit

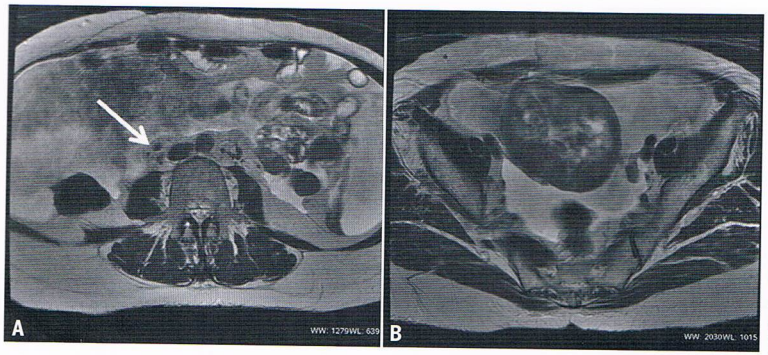

Fig. 2. Séquence axiale T2 permettant de suivre le pédicule lombo-ovarien droit (**A**) et d'arriver dans la masse pelvienne à caractériser en IRM (**B**). Il s'agit donc d'une masse ovarienne droite.

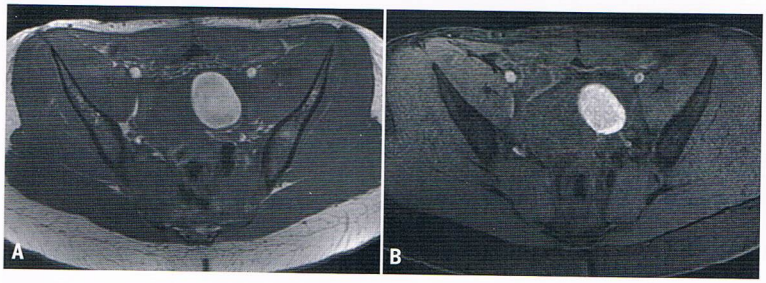

Fig. 3. Séquence axiale T1 (**A**) et axiale T1 FATSAT (**B**) permettant de rechercher un hypersignal T1 persistant ou non après saturation de la graisse (orientation gamme diagnostique). Il s'agit ici d'un signal hémorragique (hypersignal T1 persistant après saturation de la graisse).

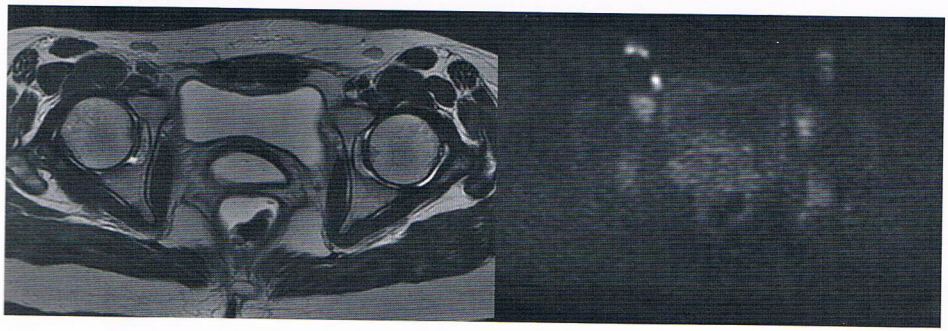

Fig. 4. Séquence diffusion b 1400 de bonne qualité : critère : « vessie noire ».



Fig. 5. Séquence de perfusion avec courbe dynamique : trois types de courbes type 1, type 2, type 3. En comparaison au myomètre (courbe de référence) (Thomassin-Naggara, JMRI, 2008)

www.lemanip.com

Paratger Le Site www.lemanip.com Tout Est Gratuit

GÉNÉRALITÉS

- L'endométriose peut atteindre les ovaires, le péritoine ainsi que tous les organes pelviens (endométriose profonde).
- Indication :
  - L'échographie pelvienne, idéalement par voie endovaginale, est le 1er examen à réaliser en cas de suspicion clinique d'endométriose.
  - L'IRM pelvienne permet de compléter le bilan d'extension et de décrire de façon précise les différentes localisations d'endométriose.

OBJECTIFS

- Rechercher et décrire précisément (taille, nombre, localisation) :
  - Des endométriomes ovariens.
  - Des lésions d'endométriose profonde : torus, ligaments utéro-sacrés, cul-de-sac de Douglas, vagin, rectum, espace vésico-utérin et vessie.
  - Des lésions d'endométriose péritonéale.
- Rechercher des complications éventuelles : urétéro-hydronéphrose, fissuration d'un endométriome.

PROTOCOLE

- Préparation patiente :
  - À jeun depuis environ 3 heures (limite le péristaltisme).
  - Vessie en semi-réplétion.
  - Pour limiter les artefacts de mouvements :
    - Contention abdominale par sangle.
    - ± Injection de glucagen®IV : 1 mg, sur table d'examen.
  - Patiente en décubitus : si claustrophobie, possibilité d'IRM en procubitus (tolérance souvent meilleure).
  - Pas d'opacification vaginale ou rectale systématique.
- Antenne à réseau phasé :
  - Antenne pelvienne ou antenne cœur.
  - Importance du centrage de l'antenne.
- Respiration libre.

▶ PROTOCOLE STANDARD

- ▶ **Sagittale T2 FSE** : couverture anatomique : d'une tête fémorale à une autre ;
- ▶ **Axiale T2 FSE abdomino-pelvienne**, axiale stricte (pas d'inclinaison) : couverture anatomique : de la symphyse pubienne à la veine rénale gauche ;
- ▶ **Axiale T2 FSE coupes fines**, inclinée dans le plan des ligaments utérosacrés ;
- ▶ **Axiale T1 FSE ou T1 EG** ;
- ▶ **Axiale T1 FSE FATSAT** ou **T1 EG FAT SAT**.

▶ VARIANTES

- ▶ Séquence 3D T2.

⊕ **Avantage**
3 plans T2 en 1 seule acquisition.

⊖ **Inconvénient**
Artefact possible (temps d'acquisition : 5 min 30).

- ▶ Séquence avec correction de mouvements (codage radiaire du plan de Fourier).
- ▶ Séquence multicontraste.

⊕ **Avantage**
Une seule acquisition pour imagerie en T1 et T1 Fat Sat.

▶ SÉQUENCES COMPLÉMENTAIRES OPTIONNELLES

- ▶ Si suspicion d'endométriose vésico-utérine : séquence sagittale T1 et sagittale T1 FSE Fat Sat.
- ▶ Si uretère dilatée : séquence uro-IRM.
- ▶ Si doute sur une endométriose digestive :
  - Injection possible : 0,1 mmol/kg de chélate de gadolinium : acquisition 3 à 4 min. après (axial ou sagittal T1 SE) ;
  - Balisage au gel éventuellement.
- ▶ Si doute sur une atteinte du cul-de-sac vaginal postérieur :
  - Balisage au gel.

▶ SUIVI

Protocole identique.

RÉSULTATS

- ▶ Temps d'acquisition : 20 minutes environ.
- ▶ La lecture attentive des séquences T2 sagittale et axiale permet de rechercher des petites lésions d'endométriose profonde.

Fig. 1. Importance du centrage de l'antenne.

www.lemanip.com

Paratger Le Site www.lemanip.com Tout Est Gratuit

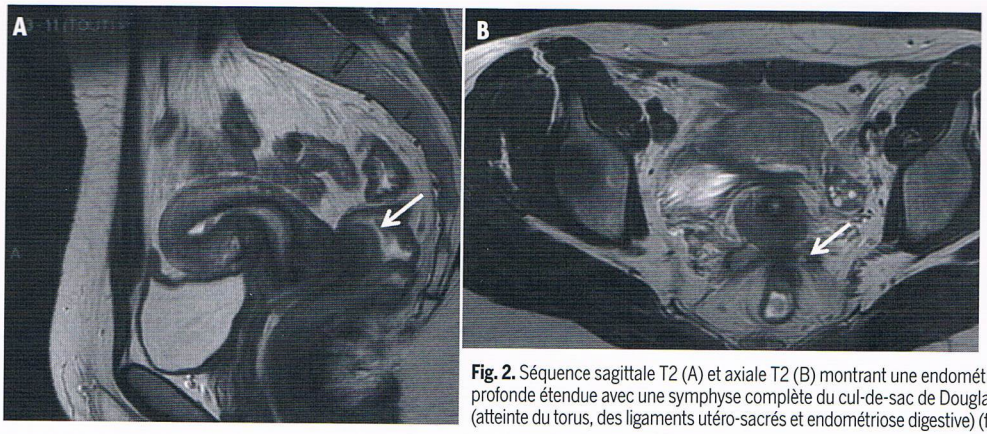

Fig. 2. Séquence sagittale T2 (A) et axiale T2 (B) montrant une endométriose profonde étendue avec une symphyse complète du cul-de-sac de Douglas (atteinte du torus, des ligaments utéro-sacrés et endométriose digestive) (flèche).

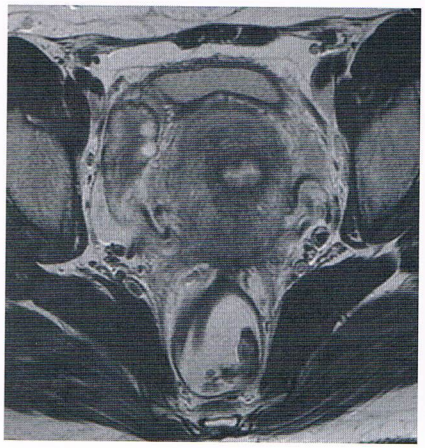

Fig. 3. Séquence axiale T2 coupes fines montrant un épaississement des ligaments utéro-sacrés (inclinaison dans le plan des ligaments utéro-sacrés).

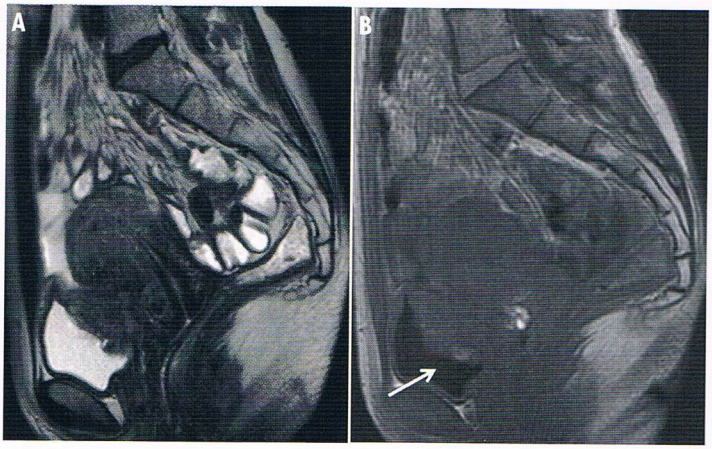

Fig. 4. Endométriose vésicale : séquence sagittale T2 (**A**) montrant un épaississement en hyposignal T2 de l'espace vésico-utérin et de la paroi postérieure de vessie. Séquence sagittale T1 (**B**) montrant la présence de spots hémorragiques (hypersignal T1 FS) (flèche).

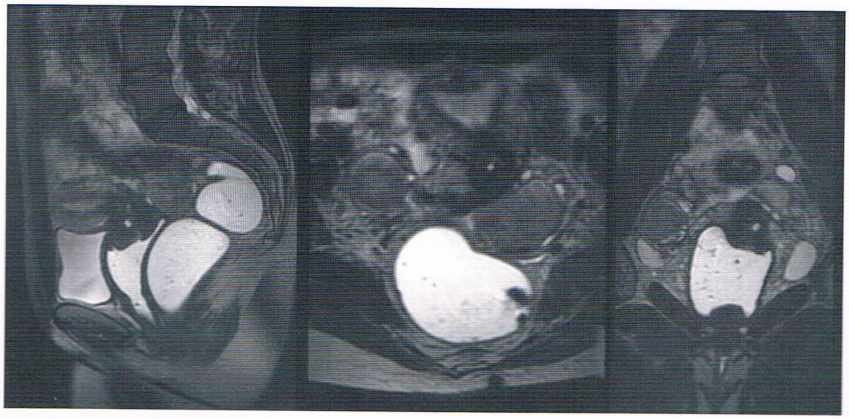

Fig. 5. Séquence 3D T2 avec reconstructions.

www.lemanip.com

IRM EN IMAGERIE DU PELVIS FÉMININ

→ EXPLORATION D'UN CANCER OVARIEN

Paratger Le Site www.lemanip.com Tout Est Gratuit

GÉNÉRALITÉS

- Le scanner est actuellement le standard pour le bilan d'extension et le bilan d'opérabilité du cancer de l'ovaire.
- Cependant, l'IRM a une bonne performance diagnostique pour détecter des petits implants péritonéaux de carcinose.

OBJECTIFS

- Réaliser le bilan précis des lésions de carcinose en insistant sur les lésions non résécables chirurgicalement :
  - Carcinose du hile hépatique.
  - Carcinose rétractile du mésentère.
  - Miliaire carcinomateuse du grêle.
- Rechercher des critères pour une origine primitive ou secondaire ovarienne:
  - Caractère uni- ou bilatéral.
  - Aspect tissulaire ou liquidien majoritaire.
  - Rechercher une éventuelle localisation primitive : digestive, pancréatique...

PROTOCOLE

- Préparation patiente :
  - À jeun depuis environ 3 heures (limite le péristaltisme).
  - Vessie en semi-réplétion.
  - Pour limiter les artefacts de mouvements :
    - Contention abdominale par sangle.
    - ± Injection de Glucagen® IV : 1 mg, sur table d'examen.
  - Patiente en décubitus : si claustrophobie, possibilité d'IRM en procubitus (tolérance souvent meilleure).
  - Pas d'opacification vaginale ou rectale systématique.
- Antenne à réseau phasé :
  - Antenne pelvienne ou antenne cœur.
  - Importance du centrage de l'antenne.
- Respiration libre.

▶ PROTOCOLE STANDARD

- ▶ **Sagittale T2 FSE** : couverture anatomique : d'une tête fémorale à une autre.
- ▶ **Axiale T2 FSE et diffusion abdomino-pelvienne** : 1°) même épaisseur de coupes pour réaliser des fusions d'image ou des comparaisons précises 2°) couverture anatomique : de la symphyse pubienne à la veine rénale gauche :
  - Axiale T2 abdomino-pelvienne, axiale stricte.
  - Axiale diffusion abdomino-pelvienne, axiale stricte : b : 1400. Critère de qualité : liquides éteints : « vessie noire ».
- ▶ **Axiale T1 EG ou FSE**.
- ▶ **Axiale T1 EG Fat Sat** ou **FSE Fat Sat après injection de gadolinium**.

▶ VARIANTES

- ▶ Séquence avec correction de mouvements (codage radiaire du plan de Fourier).
- ▶ Séquence multicontraste :

⊕ Avantage
Une seule acquisition pour imagerie en T1 et T1 Fat Sat.

▶ SÉQUENCES COMPLÉMENTAIRES OPTIONNELLES

Post-traitement : fusion d'images T2 et Diffusion+/- ADC.

▶ SUIVI

Protocole identique.

RÉSULTATS

- Temps d'acquisition : 30 minutes environ.
- La lecture simultanée des séquences axiales T2 et diffusion (acquises dans le même plan avec la même épaisseur de coupes) augmente la sensibilité de détection de petits implants de carcinose.

www.lemanip.com

Paratger Le Site www.lemanip.com Tout Est Gratuit

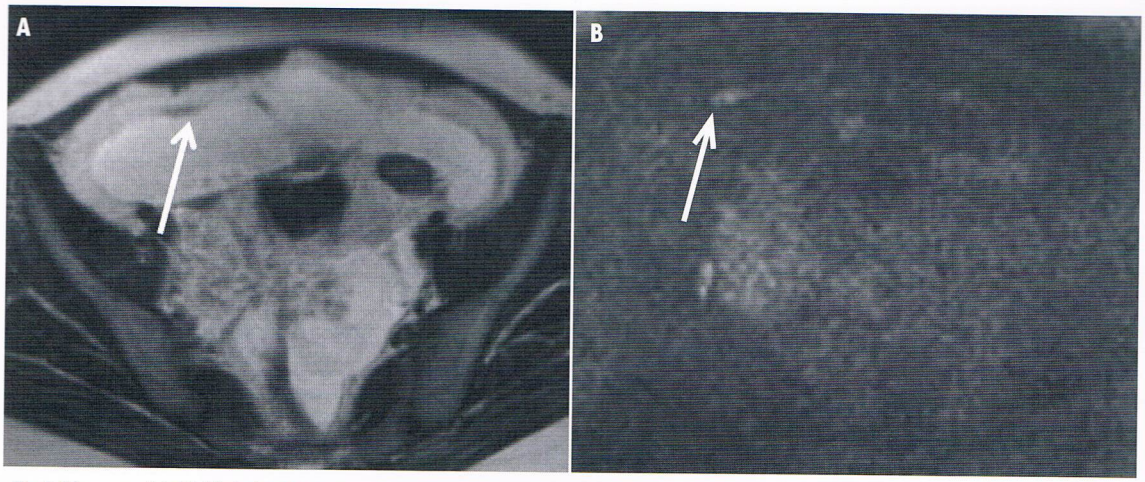

Fig. 1. Séquence axiale T2 (**A**) et séquence axiale diffusion (**B**). La diffusion permet de détecter un petit implant péritonéal difficile à visualiser sur les séquences en T2 (flèche).

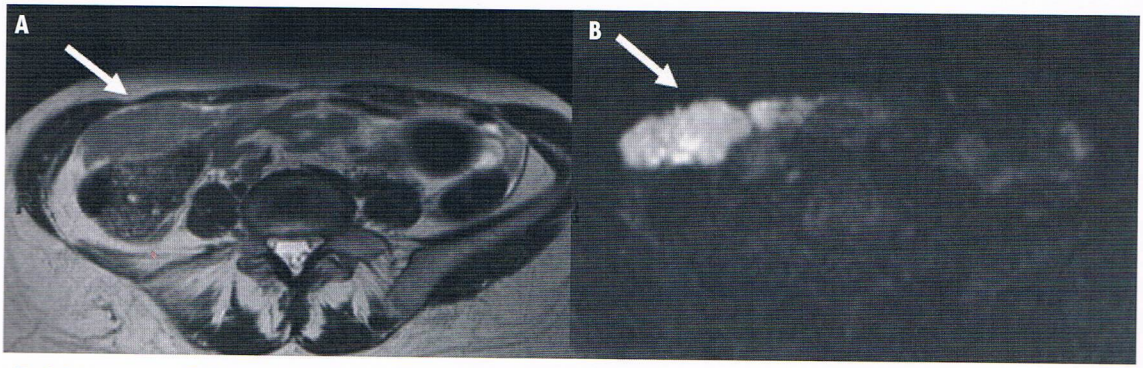

Fig. 2. Séquence axiale T2 (**A**) et séquence diffusion (**B**) montrant une carcinose péritonéale étendue du grand épiploon (flèche).

www.lemanip.com

IRM EN GYNÉCOLOGIE

→ CANCER DE L'ENDOMÈTRE

Paratger Le Site www.lemanip.com Tout Est Gratuit

GÉNÉRALITÉS

- Le cancer de l'endomètre représente le premier cancer gynécologique, avec 6 560 nouveaux cas par an en France (données de 2010). Il se révèle le plus souvent par des métrorragies en période post-ménopausique. Le traitement dépend du bilan d'extension locorégionale et de la classification FIGO révisée en 2009. Plus de 70 % des cancers de l'endomètre sont de stade I au moment du diagnostic, ce qui correspond à un cancer limité à l'endomètre, et le traitement est chirurgical (hystérectomie + annexectomie). Le type histologique le plus fréquent est le type 1 (adénocarcinome endométrioïde).
- La question fondamentale dans la prise en charge du cancer de l'endomètre est la question de l'envahissement ganglionnaire pelvien. Celui-ci est lié à plusieurs facteurs pronostiques qui doivent être recherchés au moment du diagnostic pour établir le traitement. Ce sont les facteurs qui rentrent en compte dans les recommandations de l'ESMO, révisée en 2010. Les facteurs de risque d'envahissement ganglionnaire pelvien sont :
  - le degré d'envahissement du myomètre (plus de 50 %) ;
  - l'âge > 60 ans ;
  - le grade tumoral ;
  - le type histologique (type 2 : carcinome à cellules claires, carcinosarcome, carcinome papillaire ou séreux).
- Les curages pelvien et lombo-aortique sont indiqués en cas de patiente à haut risque d'envahissement ganglionnaire :
  - **Tumeur de type 1** : tumeur de stade IB (plus de 50 % d'envahissement du myomètre), grade 3, emboles lymphatiques.
  - **Tumeur de type 2** : tumeur de stade IA, IB.

INDICATIONS

- Bilan d'extension locorégionale d'un cancer de l'endomètre.
- Recherche de récidives après traitement.

OBJECTIFS

- Donner les éléments d'extension d'un cancer de l'endomètre utérin pour définir la prise en charge thérapeutique.
- En cas de suspicion clinique, l'IRM est l'examen d'imagerie de première intention pour la recherche de récidive d'un cancer de l'endomètre.

PROTOCOLE

- Antenne en réseau phasé abdomino-pelvienne (TORSO).
- Vessie en semi-réplétion.
- Coupes pelviennes jusqu'en lombo-aortique (veine rénale gauche).
- Pour limiter les artefacts digestifs :
  - injection d'antispamodiques recommandée 15-30 mn avant l'examen (1 ampoule de Glucagen® en IV ou IM) ;
  - contention abdominale par sangles ;
  - le jeûne n'est pas recommandé.
- Opacification vaginale par gel stérile possible (optionnelle).
- Le protocole est quasiment identique pour le bilan d'extension, le suivi thérapeutique et la recherche de récidives.
- La différence est que les séquences perpendiculaires au corps utérin sont recommandées dans le bilan d'extension, alors qu'elles sont inutiles après hystérectomie.

▶ PROTOCOLE STANDARD

- ▶ Séquence axiale en pondération T2 sans Fat Sat sur le pelvis et l'abdomen.
- ▶ Séquence sagittale en pondération T2 sans Fat Sat sur le pelvis.
- ▶ Séquence coronale ou axiale oblique, perpendiculaire à l'endomètre utérin (meilleure analyse de l'envahissement en profondeur du myomètre).
- ▶ Séquence dynamique après injection de produit de contraste (plan axial ou sagittal) avec Fat Sat : durée des séquences dynamiques (30-60 s).

▶ SÉQUENCES COMPLÉMENTAIRES OPTIONNELLES

Séquence en diffusion (b 1000) sur l'abdomen et le pelvis.

RÉSULTAT

Le protocole proposé permet un bilan en 30 minutes, installation et désinstallation de la patiente comprise.

www.lemanip.com

Paratger Le Site www.lemanip.com Tout Est Gratuit

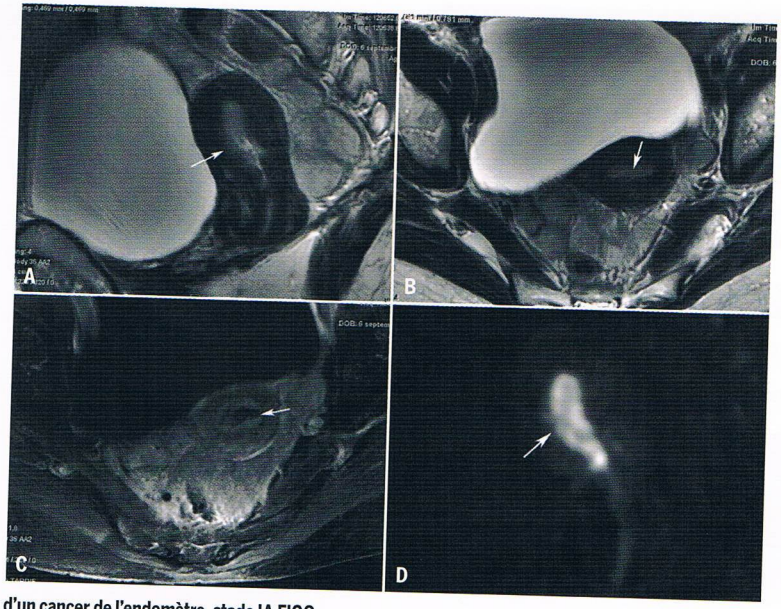

Cas 1. Bilan d'extension d'un cancer de l'endomètre, stade IA FIGO.
Séquence sagittale (**A**) et axiale (**B**) en pondération T2 montrant un cancer de l'endomètre de stade IA (envahissement du myomètre < 50 %). La tumeur est en hypersignal par rapport au myomètre et envahit le myomètre sur une zone limitée (flèche). La séquence axiale injectée montre un défaut de rehaussement de la tumeur par rapport au myomètre normal (**C**). La séquence de diffusion montre la tumeur fortement hyperintense par rapport au reste du myomètre (**D**), avec un débord de moins de 50 % dans le myomètre antérieur (flèche).

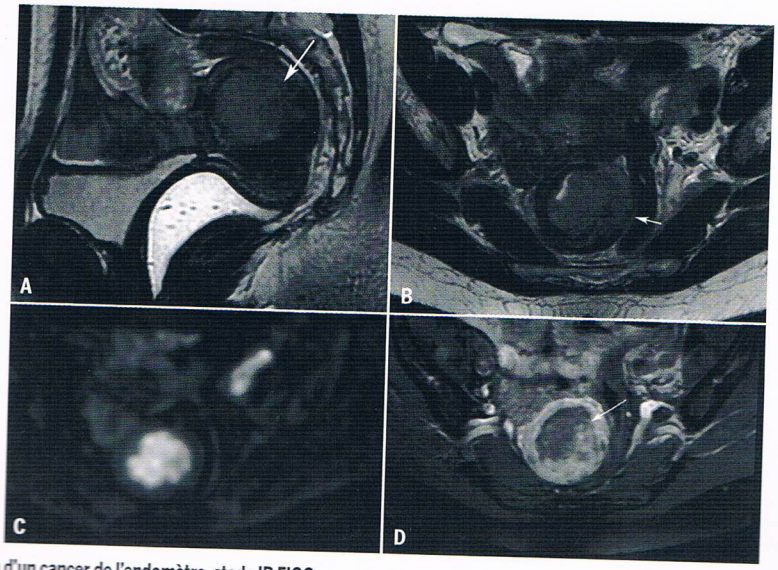

Cas 2. Bilan d'extension d'un cancer de l'endomètre, stade IB FIGO.
La tumeur est en hypersignal T2 par rapport au myomètre (**A**, séquence sagittale T2 ; **B**, séquence axiale T2). Elle envahit le myomètre sur plus de 50 %, ce qui est bien visible également sur la séquence de diffusion (**C**, flèche). Des adénopathies tumorales iliaques internes gauches sont également bien visibles hyperintenses sur la séquence de diffusion. Après injection, on observe un défaut de rehaussement de la tumeur par rapport au reste du myomètre (**D**, flèche).

www.lemanip.com

IRM EN GYNÉCOLOGIE

→ CANCER DU COL UTÉRIN

Paratger Le Site www.lemanip.com Tout Est Gratuit

GÉNÉRALITÉS

Le cancer du col utérin représente le second cancer gynécologique après le cancer de l'endomètre. Il est cependant plus fréquent dans les pays émergents. Le traitement dépend du bilan d'extension locorégionale et de la classification FIGO révisée en 2009. Les cancers < stade Ib1 relèvent d'un traitement chirurgical par hystérectomie alors que les cancers > stade Ib2 sont traités médicalement par radio-chimiothérapie concomitante (RCC) et curiethérapie.

INDICATIONS

- Bilan d'extension locorégionale d'un cancer du col utérin.
- Évaluation de la réponse tumorale après RCC et recherche de reliquat tumoral.
- Recherche de récidives après traitement.

OBJECTIFS

- Donner les éléments d'extension d'un cancer du col utérin pour définir la prise en charge thérapeutique.
- Après traitement, évaluer la réponse tumorale et notamment préciser s'il existe un reliquat tumoral ou non.
- En cas de suspicion clinique, ou bien systématiquement après trachélectomie (traitement conservateur du col utérin), l'IRM est l'examen d'imagerie de première intention pour la recherche de récidive d'un cancer du col utérin.

PROTOCOLE

- Antenne en réseau phasé abdomino-pelvienne (TORSO).
- Vessie en semi-réplétion.
- Coupes pelviennes jusqu'en lombo-aortique (veine rénale gauche).
- Pour limiter les artefacts digestifs :
  - Injection d'antispamodiques recommandée 15-30 mn avant l'examen (1 ampoule de Glucagen® en IV ou IM).
  - Contention abdominale par sangles.
  - Le jeûne n'est pas recommandé.
- Opacification vaginale par gel stérile possible (optionnelle).
- Le protocole est quasiment identique pour le bilan d'extension, le suivi thérapeutique et la recherche de récidives.
- La différence est que les séquences injectées et diffusion sont optionnelles dans le bilan d'extension, alors qu'elles doivent être incluses systématiquement dans le suivi après traitement ou la recherche de récidives.

▶ PROTOCOLE STANDARD

- ▶ Séquence axiale en pondération T2 sans Fat Sat sur le pelvis et l'abdomen.
- ▶ Séquence sagittale en pondération T2 sans Fat Sat sur le pelvis.
- ▶ Séquence coronale ou axiale oblique, perpendiculaire au col utérin (analyse des paramètres).

▶ SÉQUENCES COMPLÉMENTAIRES OPTIONNELLES

- ▶ Séquence en diffusion (b 1000) sur l'abdomen et le pelvis.
- ▶ Séquence dynamique après injection de produit de contraste (plan axial ou sagittal) avec Fat Sat : durée des séquences dynamiques (30-60 s).

RÉSULTAT

Le protocole proposé permet un bilan en 30 minutes, installation et désinstallation de la patiente comprise.

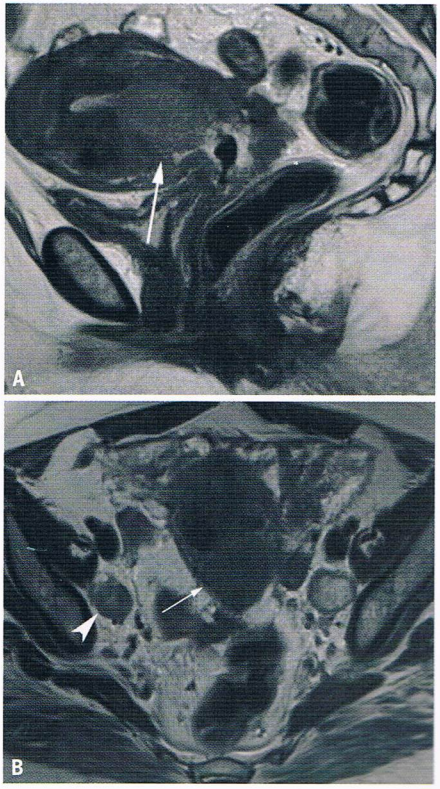

Cas 1. Bilan d'extension d'un cancer du col utérin.
Séquence sagittale (**A**) et axiale (**B**) en pondération T2 montrant un cancer du col de stade 2B. La tumeur est en hypersignal par rapport au myomètre et envahit les paramètres (la ligne hypointense périphérique du stroma cervical n'est pas visible, flèche, **B**). Une adénopathie iliaque interne droite tumorale est également visible (tête de flèche).

www.lemanip.com

Paratger Le Site www.lemanip.com Tout Est Gratuit

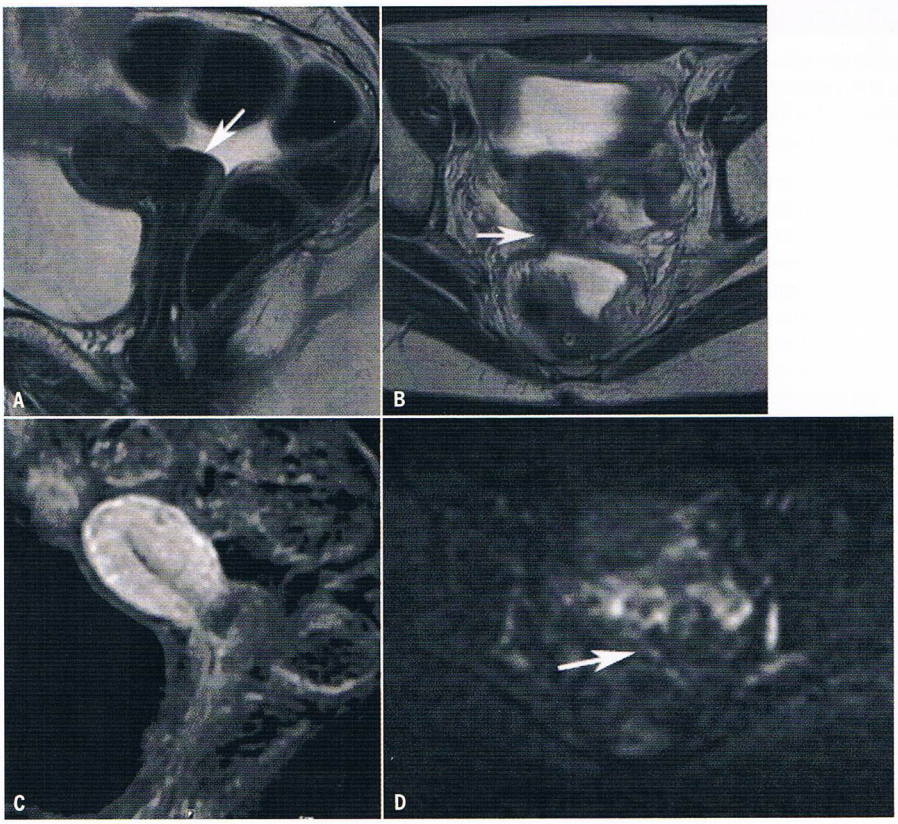

Cas 2. Suivi post-thérapeutique d'un cancer du col utérin.
Après radio-chimiothérapie concomitante et curiethérapie, le col utérin apparaît en franc hyposignal T2 (**A** et **B**), avec des adhérences hypointenses péricervicales (flèches).
Les séquences dynamiques après injection ne mettent pas en évidence de prise de contraste précoce au niveau du col utérin (**C**), et il n'y a pas d'hypersignal visible au niveau du col sur la séquence en diffusion b1000 (**D**). L'ensemble de ces images est en rapport avec une réponse tumorale complète après traitement.

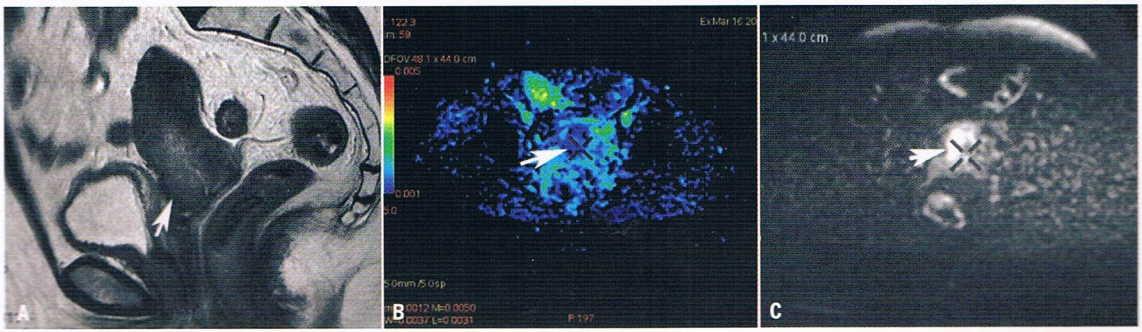

Cas 3. Récidive locale après traitement d'un cancer du col utérin.
En séquence sagittale en pondération T2 (**A**), le col utérin n'est plus hypointense, mais comporte une vaste plage hyperintense suspecte de récidive (flèche). L'imagerie de diffusion confirme le caractère suspect avec un hypersignal b1000 sur la séquence de diffusion (**B**) et une restriction de la diffusion sur la cartographie ADC (**C**). L'hystérectomie a confirmé la récidive locale d'un cancer du col utérin.

www.lemanip.com

Paratger Le Site www.lemanip.com Tout Est Gratuit

GÉNÉRALITÉS

- La prévalence des anomalies utérines congénitales est estimée entre 1 à 4 %, et représente environ 10 % des causes d'infertilité. Les malformations du tractus génital sont liées à des anomalies de développement des canaux de Müller.
- Le bilan d'une malformation utérine est habituellement réalisé avec l'échographie pelvienne, et peut être facilité par l'écho 3D. L'IRM est cependant recommandée en cas de malformation utérine complexe, non complètement analysée par l'échographie. La réalisation de séquences multiplanaires en IRM permet une analyse plus facile des anomalies congénitales. En cas d'aménorrhée primaire, elle permet d'affirmer ou non la présence de l'utérus et du vagin. Depuis le recours plus fréquent à l'IRM, l'hystérographie n'est plus considérée comme l'examen de référence en cas de malformations. Elle reste seulement indiquée dans le bilan d'infertilité pour l'analyse de la perméabilité tubaire.

INDICATIONS

Suspicion de malformation du tractus génital, en cas d'aménorrhée primaire ou secondaire.

OBJECTIFS

- Affirmer le diagnostic d'une malformation utérine ou vaginale.
- Définir le type de malformation utérine ou vaginale.

PROTOCOLE

- Antenne en réseau phasé abdomino-pelvienne (TORSO).
- Vessie en semi-réplétion.
- Coupes pelviennes jusqu'en lombo-aortique (veine rénale gauche).
- Pour limiter les artefacts digestifs :
  - Injection d'antispamodiques recommandée 15-30 mn avant l'examen (1 ampoule de Glucagen® en IV ou IM).
  - Contention abdominale par sangles.
  - Le jeûne n'est pas recommandé.
- Opacification vaginale par gel stérile possible (optionnelle).
- En cas de malformation génitale avérée, des séquences passant par le plan des reins peuvent être réalisées pour la recherche de malformations associées du tractus urinaire.

▶ PROTOCOLE STANDARD

- ▶ Séquence axiale en pondération T2 sans Fat Sat sur le pelvis et l'abdomen.
- ▶ Séquence sagittale en pondération T2 sans Fat Sat sur le pelvis.
- ▶ Séquence sagittale ou axiale oblique, perpendiculaire ou parallèle à l'endomètre (meilleure analyse du type de malformations utérines).
- ▶ Séquence dynamique après injection de produit de contraste (plan axial ou sagittal) avec Fat Sat : durée des séquences dynamiques (30-60 s).

RÉSULTAT

Le protocole proposé permet un bilan en 30 minutes, installation et désinstallation de la patiente comprise.

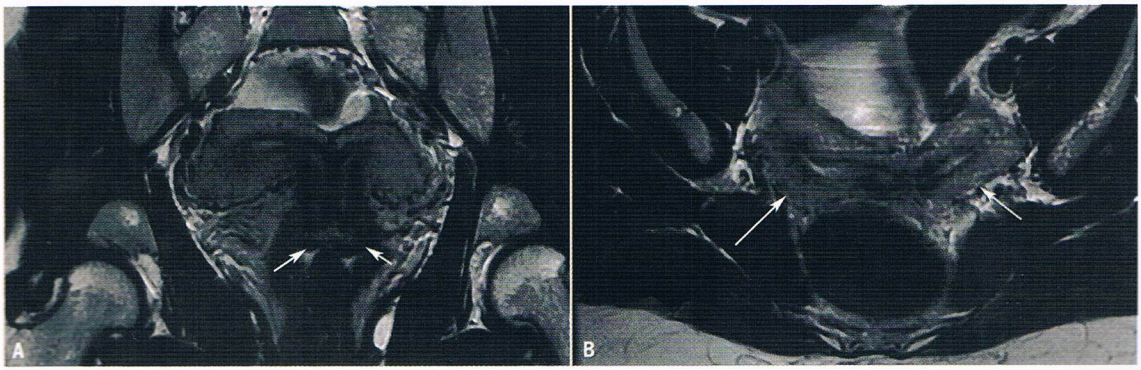

Cas 1. Utérus bicorne bicervical (malformation de classe III).
Deux utérus distincts sont bien visibles sur la séquence coronale en pondération T2 (**A**). La présence de deux cols utérins (flèches) permet d'affirmer le diagnostic d'utérus bicorne bicervical. Sur la séquence axiale en pondération T2 (flèches), les deux utérus distincts sont bien visibles, avec une distance de plus de 4 cm entre les cornes utérines (**B**, flèches).

www.lemanip.com

Paratger Le Site www.lemanip.com Tout Est Gratuit

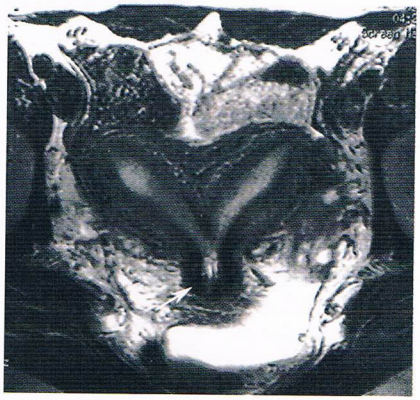

Cas 2. Utérus bicorne unicervical (malformation de classe IV).
La séquence coronale dans le plan utérin en pondération T2 permet une bonne analyse anatomique. Ici, deux cornes utérines distinctes séparées de plus de 4 cm se rejoignent sur un col unique (flèche).

Cas 3. Syndrome de Rokitanski-Küster-Mayer-Hauser (RKMH syndrome) avec tératomes ovariens bilatéraux et cornes utérines rudimentaires (malformation de classe I).
Le syndrome de Rokitanski-Küster-Mayer-Hauser comporte une agénésie vaginale plus ou moins complète, une agénésie utérine plus ou moins complète avec des ovaires normaux.
Sur la séquence axiale en pondération T2 (**A**, flèche), aucune structure vaginale n'est visible entre l'urètre et l'anus.
Sur la séquence sagittale en pondération T2 (**C**), aucune structure utérine normale n'est visible (flèche).
En revanche, cette patiente avait également une anomalie ovarienne rare avec des tératomes ovariens bilatéraux. Seules des cornes utérines rudimentaires sont visibles sur la séquence axiale en pondération T2 (**B**, flèches).

www.lemanip.com

IRM EN IMAGERIE DU SEIN

Paratger Le Site www.lemanip.com Tout Est Gratuit

Anomalie de la plaque aréolo-mamelonnaire, diagnostic et dépistage du cancer du sein, sein inflammatoire, suivi.

GÉNÉRALITÉS

- L'IRM mammaire n'est pas un examen de première intension en pathologie mammaire. Elle est toujours associée à une mammographie et/ou une échographie mammaire.
- L'IRM du sein est indiquée pour :
  - Un bilan d'extension : si risque de tumeur multiples (histologie lobulaire, femmes < 40 ans, femme à haut risque familial de cancer du sein), si choix thérapeutiques difficiles (oncoplastie, traitement conservateur versus mastectomie, discordance clinico-radiologique).
  - La surveillance des chimiothérapies néoadjuvante (CTNA).
  - Le dépistage chez les patientes à haut risque génétique et les patientes ayant subi une irradiation thoracique avant l'âge de 30 ans.
  - Résolution de problèmes : Forte suspicion de cancer du sein non diagnostiqué en mammographie – échographie, recherche de primitif, contrôle d'une cicatrice.

OBJECTIFS

- L'excellente sensibilité de l'IRM est utilisée pour rechercher les lésions occultes en mammographie ou en échographie lors du dépistage, du diagnostic ou du bilan d'extension chez des patientes sélectionnées (cf. indications ci-dessus).
- L'IRM est l'examen d'imagerie le plus précis pour évaluer le volume tumoral dans la surveillance des chimiothérapies néoadjuvantes (CTNA).

PROTOCOLE

▸ EXAMEN DIAGNOSTIQUE

- ▸ Examens réalisés pendant les 2e et 3e semaines du cycle (sans retarder le traitement).
- ▸ Seins maintenus sans compression dans une antenne mammaire dédiée avec imagerie parallèle (facteur d'accélération 2).
- ▸ Visualiser les deux seins, les creux axillaires et la paroi thoracique (Fig. 1 et 2).
- ▸ Acquisition 3D et coupes identiques pour toutes les séquences (comparer lésion selon séquences).
- ▸ Durée d'examen < 20 minutes (éviter les mouvements).
- ▸ Les acquisitions 3D augmentent la pondération T1 et permettent de diminuer l'épaisseur de coupe. Les séquences 2D sont moins sensibles aux artéfacts de mouvements et de pulsations.

▸ PROTOCOLE STANDARD

T2 – 2D ou 3D – Suppression du signal de la graisse optionnelle	• La suppression du signal de la graisse diminue la visibilité des cancers (en hyposignal T2) par rapport à la graisse. Elle améliore la visibilité des lésions en hyper signal T2 (kystes, adénofibrome, œdème).
T1 – 2D ou 3D – Suppression du signal de la graisse optionnelle	• Les cancers (en hyposignal T1) sont bien contrastés par rapport à la graisse (en hypersignal T1) mais pas par rapport à la glande (en hyposignal T1, Fig. 1 et 2). • La séquence T1 permet de détecter la graisse intralésionnelle (ganglion, galactocèle, cytostéatonécrose...). • Cette séquence peut être remplacée par la 1re acquisition multi-phases 3D sans injection.
T1 multiphase 3D – Suppression de la graisse optionnelle – TR court (< 10 ms), TE court (< 4 ms). – Multiphase : 1 acquisition sans injection et au moins 6 acquisitions après injections. – Durée de phase < 2 min. – Coupes fines < 3 mm. – Résolution spatiale < 1x1 mm. – Axiale avec codage de phase droite-gauche (réduire les artéfacts cardio-respiratoires). – Injection de 0,1 mmol/kg avec débit = 2 ml/sec et lavage par 20 ml de sérum physiologique.	• Les séquences T1 sans saturation du signal de la graisse sont plus robustes avec un meilleur rapport signal sur bruit (Fig. 1). • Les anomalies de signal liées au sang, aux protéines, aux artefacts de susceptibilité magnétique (calcifications, clips) peuvent être masquées par la suppression du signal de la graisse. • Les séquences sans signal de la graisse permettent de distinguer directement les prises de contraste dans le tissu mammaire sur les images natives. Les artefacts de mouvements sont donc moins problématiques (Fig. 2). • La résolution temporelle doit être inférieure à 1-2 minutes pour détecter le pic de rehaussement de la plupart des cancers.

www.lemanip.com

Paratger Le Site www.lemanip.com Tout Est Gratuit

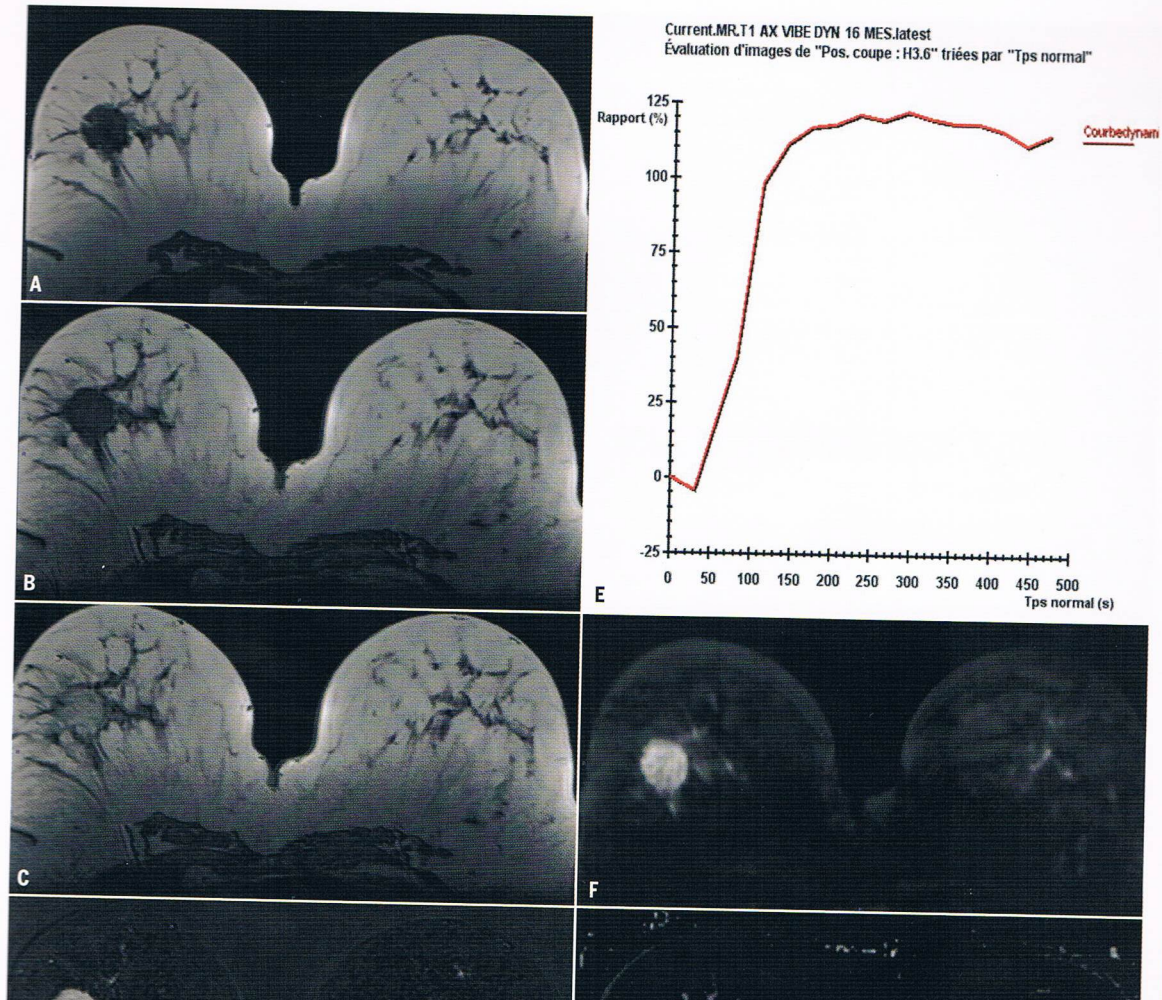

Fig. 1. Carcinome canalaire infiltrant du sein droit. La masse ronde est bien contrastée par rapport à la graisse sur les séquences T2 3D SPACE (**A**) et T1 3D multiphase sans injection (**B**). L'absence de suppression du signal de la graisse permet d'améliorer le rapport signal/bruit et la résolution spatiale afin de bien observer les contours spiculés. Après injection, le contraste entre la graisse et la masse diminue (**C**). La soustraction permet de mettre en évidence la prise de contraste (**D**). La cinétique de rehaussement est analysée grâce à l'acquisition multiphase (**E**). La séquence en diffusion montre un hypersignal dans la lésion sur la séquence (b700) optimisée grâce à la suppression du signal de la graisse (**F**). La cartographie ADC (**G**) montre une absence de restriction de la diffusion (ADC = 1,39 x 10^{-3} mm^2/s).

www.lemanip.com

Paratger Le Site www.lemanip.com Tout Est Gratuit

▸ SÉQUENCES OPTIONNELLES

Diffusion – Double saturation de la graisse (STIR + FatSat) – Résolution spatiale = 5 x 5 mm – b_{min} = 50 et b_{max} = 750-850 s/mm2 – Carte ADC	• L'injection de produit de contraste et le sang (biopsie) entraîne une sous-estimation de l'ADC. • Intérêts de la séquence pour la caractérisation tumorale, la détection des adénopathies et pour l'évaluation des CTNA (Fig. 1).
Spectroscopie	L'analyse monovoxel et la résolution spatiale limitée (> 10 × 10 × 10 mm) réduit l'intérêt de cette séquence à l'heure actuelle.

▸ SUIVI

Même protocole

RÉSULTATS

- Le SNR de séquences doit être optimisé : il faut pouvoir voir les vaisseaux de 2 à 3 mm sur un MIP 3D.
- La description des lésions doit suivre le lexique BIRADS 2013.

www.lemanip.com

Paratger Le Site www.lemanip.com Tout Est Gratuit

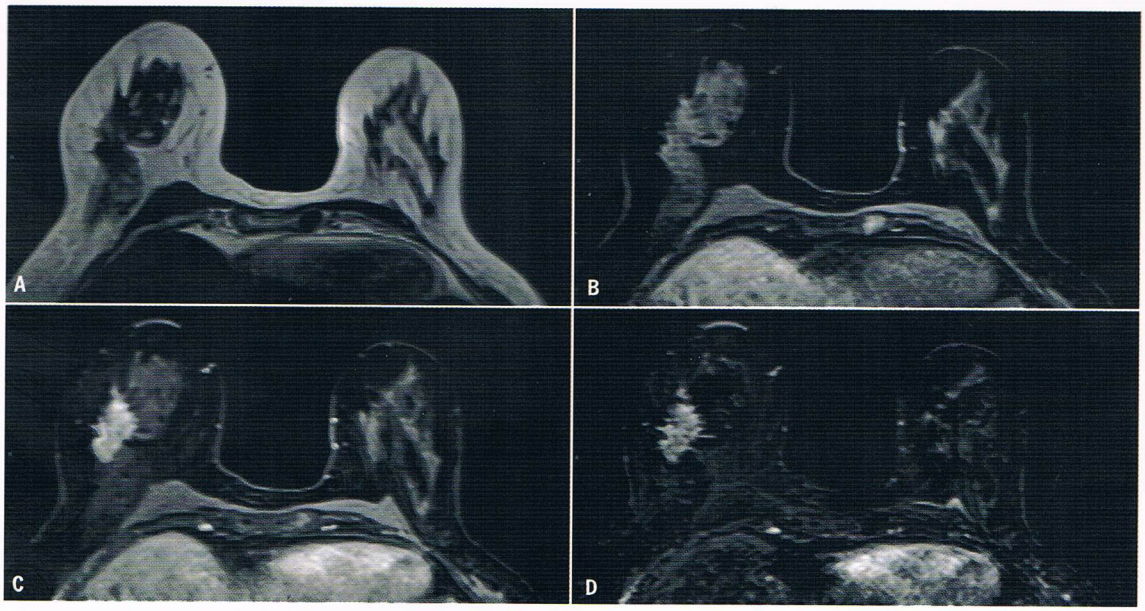

Fig. 2. Carcinome lobulaire infiltrant du sein droit. La non-masse régionale est difficilement visible par rapport à la glande sur les séquences T2 3D SPACE (**A**) et T1 3D DIXON multiphase (image de l'eau sans graisse), sans injection (**B**).
La suppression du signal de la graisse sur la séquence T1 3D DIXON multiphase, image de l'eau, rend clairement visible la non-masse après injection par rapport à la graisse (**C**).
La soustraction permet d'éliminer le signal de la glande qui peut s'avérer gênant dans certains cas (**D**).

www.lemanip.com

IRM EN IMAGERIE DU SEIN

→ EXPLORATION DES PROTHÈSES MAMMAIRES

Paratger Le Site www.lemanip.com Tout Est Gratuit

Contrôle de l'intégrité des prothèses mammaires

GÉNÉRALITÉS

- Les prothèses mammaires sont fréquentes : 15 000 à 30 000 par an en France.
- Buts : esthétique (70-80 %), reconstruction post mastectomie (20-30 %), pour correction de malformations congénitale.
- La principale complication est la rupture de l'implant.
- L'IRM est indiquée chez les patientes « symptomatiques » et/ou avec bilan de 1re intention faisant suspecter une rupture.
- L'IRM est indiquée en cas de suspicion clinique de récidive de cancer du sein après mastectomie et reconstruction par implant si le bilan mammographie et échographie est normal.
- Il n'y aucune indication de l'IRM dans le suivi systématique des patientes avec prothèses.

OBJECTIFS

- L'IRM est utilisée pour confirmer une rupture d'implant en silicone (meilleure sensibilité [89-93 %] et spécificité [73-97 %]) pour éviter l'apparition d'une capsulite (douloureuse+++) liée à la présence de silicone dans le sein.
- L'IRM est utile pour détecter les récidives de cancer du sein chez des femmes symptomatique (écoulements...) avec bilan mammographie + échographie normal ou non fiable.

PROTOCOLE

▸ EXAMEN DIAGNOSTIQUE

Connaître le type de prothèse (silicone, sérum) pour adapter les séquences.
Cf. : Fiche Exploration du sein : Diagnostic, dépistage et suivi.

▸ PROTOCOLE STANDARD

T2 Suppression du signal de la graisse	Le signal de la graisse est annulé et seuls le silicone et l'eau apparaissent en hypersignal (Fig. 1A et 2A).
T1 Pas de suppression du signal de la graisse	Silicone et sérum physiologique (en hyposignal T1) sont bien contrastés par rapport à la graisse (en hypersignal T1, Fig. 1B et 2B).
Silicone Only Suppression de la graisse (par inversion récupération) Suppression de l'eau (saturation spectrale).	Seul le silicone est en hypersignal (glande et graisse en hyposignal, Fig. 1E et 2E).

▸ SÉQUENCES OPTIONNELLES

T1 injectée multiphase (Cf. fiche Exploration du sein)	Détection d'une tumeur (ATCD carcinologique, Fig. 1C,D et 2C,D).

RÉSULTATS

- L'implant peut être sous-glandulaire (75 %) ou sous-pectoral (Fig. 2).
- Savoir les ATCD : anciennes prothèses retirées pour éviter de conclure à tort à une nouvelle rupture extra-capsulaire (Fig. 2).
- Silicone = hypo T1 et hypo-hyper T2, seul en hypersignal sur la séquence « silicone only » (Fig. 1 et 2).
- Sérum physiologique = Hypo T1, hyper T2, non visible sur la séquence « silicone only ».
- Plis radiaires normaux : hyposignal linéaire s'étendant depuis un seul bord de la prothèse se terminant au sein de la lumière siliconique avec orientation perpendiculaire au bord de l'implant (Fig. 1).
- Rupture intracapsulaire : ligne sous-capsulaire s'étendant d'un bord à l'autre de l'implant et plutôt parallèle au bord de l'implant (Fig. 1).
- Rupture extracapsulaire : présence de silicone en dehors de la capsule fibreuse (Fig. 2).

www.lemanip.com

Paratger Le Site www.lemanip.com Tout Est Gratuit

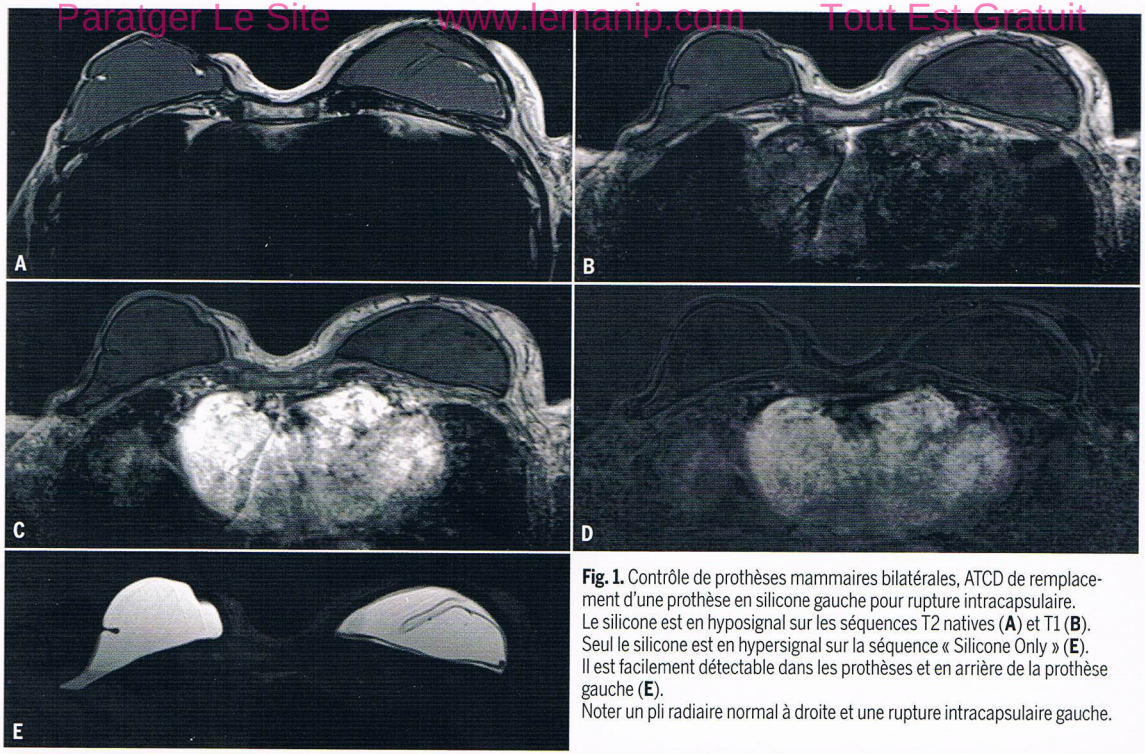

Fig. 1. Contrôle de prothèses mammaires bilatérales, ATCD de remplacement d'une prothèse en silicone gauche pour rupture intracapsulaire.
Le silicone est en hyposignal sur les séquences T2 natives (**A**) et T1 (**B**).
Seul le silicone est en hypersignal sur la séquence « Silicone Only » (**E**).
Il est facilement détectable dans les prothèses et en arrière de la prothèse gauche (**E**).
Noter un pli radiaire normal à droite et une rupture intracapsulaire gauche.

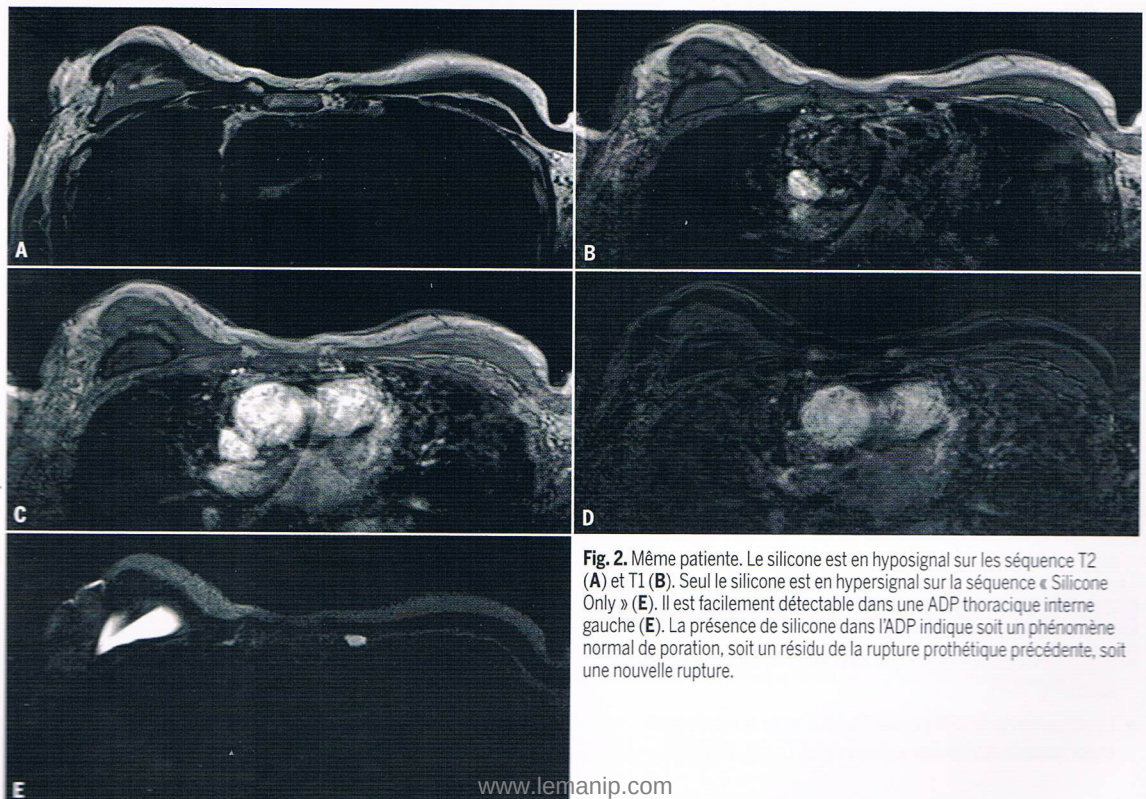

Fig. 2. Même patiente. Le silicone est en hyposignal sur les séquence T2 (**A**) et T1 (**B**). Seul le silicone est en hypersignal sur la séquence « Silicone Only » (**E**). Il est facilement détectable dans une ADP thoracique interne gauche (**E**). La présence de silicone dans l'ADP indique soit un phénomène normal de poration, soit un résidu de la rupture prothétique précédente, soit une nouvelle rupture.

www.lemanip.com

IRM EN IMAGERIE DU SEIN

→ GALACTO-IRM

Paratger Le Site www.lemanip.com Tout Est Gratuit

GÉNÉRALITÉS

- L'écoulement mamelonnaire se rencontre chez 3 à 10 % des femmes qui consultent pour une anomalie mammaire.
- La cause est le plus souvent bénigne, la fréquence de l'étiologie maligne varie entre 9 et 23 %. Le papillome est la lésion bénigne la plus souvent en cause.
- L'indication de la galacto-IRM n'est pas validée. Elle peut être utile devant un écoulement pathologique lorsque la mammographie et l'échographie sont normales.

OBJECTIFS

- L'IRM a pour but d'affirmer l'existence d'une lésion et d'approcher sa nature.
- L'IRM pourrait autoriser une simple surveillance en cas d'examen normal ou au contraire indiquer l'exérèse d'un canal pathologique.

PROTOCOLE

▸ EXAMEN DIAGNOSTIQUE

Cf. fiche Exploration du sein.

▸ PROTOCOLE STANDARD

T2 – 2D ou 3D – Suppression de la graisse optionnelle	Cf. fiche Exploration du sein
T1 – 2D ou 3D – Suppression de la graisse optionnelle	Cf. fiche Exploration du sein
Ducto-IRM Indirecte – Unilatérale ou bilatérale – Très forte pondération T2 (TR > 1 200 ms, TE > 200 ms) – Axiale ou sagittale 3D – Résolution spatiale < 1 × 1 mm – Saturation de la graisse	• Indirecte = Pas d'injection intragalactophorique • La suppression du signal de la graisse améliore la visibilité du canal pathologique (dilatation en amont d'un obstacle en hypersignal T2) par rapport à la graisse saturé (Fig. E).
T1 multiphase 3D – Suppression de la graisse optionnelle – TR court (< 10 ms), TE court (< 4ms) – Multiphase : 1 acquisition sans injection et au moins 6 acquisitions après injections – Durée de phase < 2 min – Coupes fines < 3 mm – Résolution spatiale < 1×1 mm – Axiale avec codage de phase droite-gauche (réduire les artefacts cardio-respiratoires) – Injection de 0,1 mmol/kg avec débit = 2 ml/sec et lavage par 20 ml de sérum physiologique	Cf. fiche Exploration du sein

▸ SÉQUENCES OPTIONNELLES

Ducto-IRM Directe	Directe = L'injection intragalactophorique de produit de contraste (séquence pondérée T1) ou de sérum physiologique par le pore où l'écoulement est visible.

▸ SUIVI

Même protocole.

RÉSULTATS

- La séquence ducto-IRM permet de détecter le canal pathologique dilaté (Fig. 1E,F).
- La séquence ducto-IRM permet de déterminer la localisation endocanalaire des lésions (en hyposignal T2, Fig. 1C, D, G).
- Les séquences multiphase 3D indiquent si la lésion endocanalaire se rehausse (Fig. 1).
- La galacto-IRM permet de guider la pyramidectomie.
- La sensibilité de la galacto-IRM dans cette indication est médiocre (44-58 %).
- Pas de caractérisation lésionnelle en galacto-IRM.
- Si IRM normal (VPN = 56 %) = surveillance.
- Si IRM anormale (VPP = 56 %) = biopsie et chirurgie.

www.lemanip.com

Paratger Le Site www.lemanip.com Tout Est Gratuit

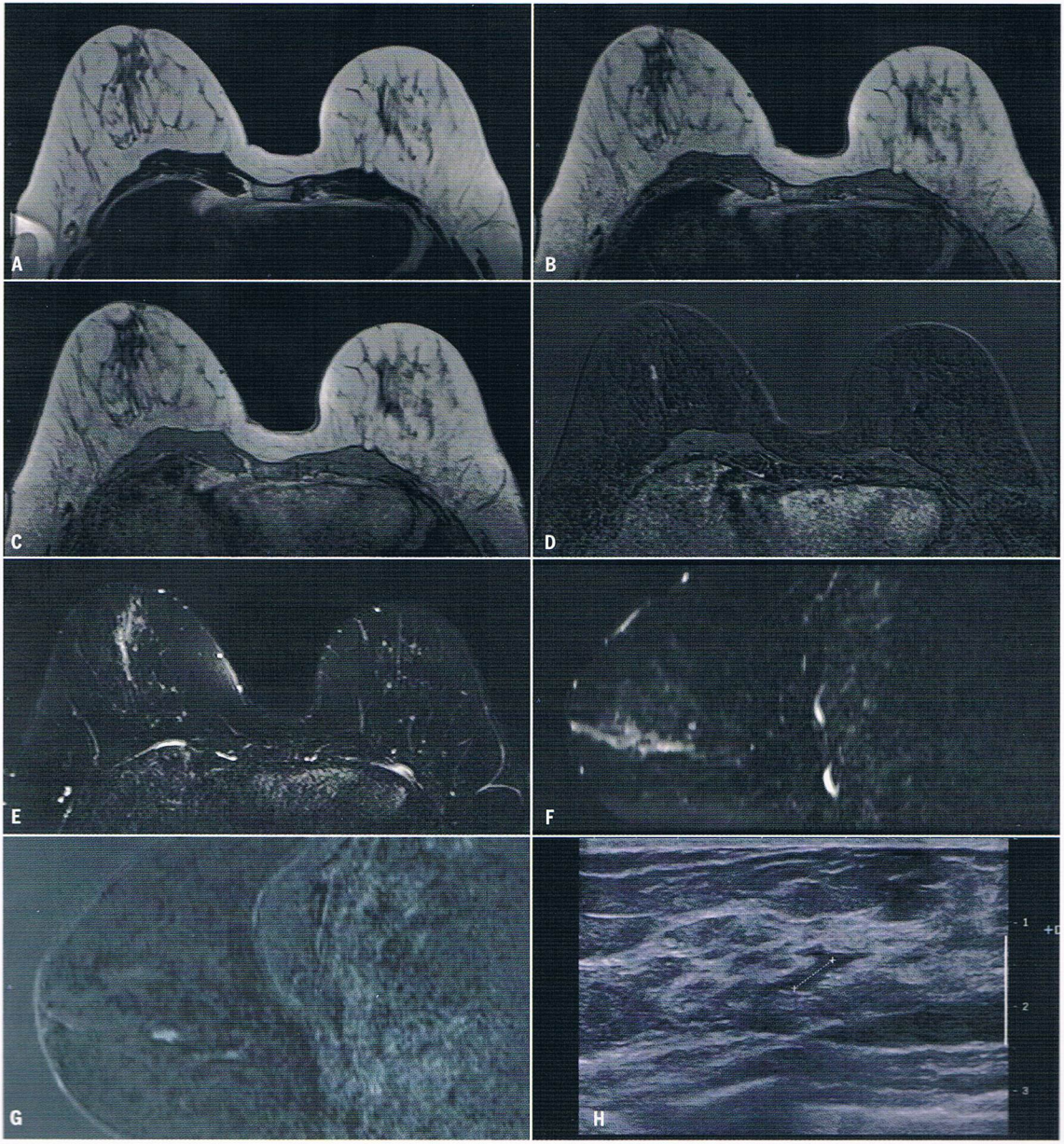

Fig. 1. Papillome du sein droit découvert en IRM chez une patiente suivie pour un écoulement mamelonnaire unilatéral sans cellule suspecte à la cytologique. La lésion n'est pas visible sur les séquences T2 3D (**A**) et T1 3D multiphase (**B**). Elle se rehausse sous la forme d'une non-masse linéaire sur la séquence T1 3D multiphase injectée (**C**) et sur la séquence T1 3D multiphase en soustraction (**D**). La séquence T2 SPAIR (suppression du signal de la graisse) montre un canal galactophorique dilaté (**D**). Les acquisitions 3D permettent des reconstructions MPR sagittales obliques dans le plan du canal galactophorique et des comparaisons précises entre les séquences T1 injectées (axial : **C** et **D**, sagittal oblique: **G**) et les séquences T2 SPAIR (axial : **E**, sagittal oblique : **F**). L'examen démontre que la non-masse est bien située dans le canal galactophorique. Une microbiopsie sous échographie de second look confirme le papillome (**H**).

www.lemanip.com

IRM EN IMAGERIE DU SEIN

→ EXPLORATION DU CLIP

Paratger Le Site www.lemanip.com Tout Est Gratuit

GÉNÉRALITÉS

- Toutes les biopsies réalisées en IRM doivent comporter la mise en place d'un clip dans le lit de la biopsie en fin de procédure afin de permettre un repérage avant chirurgie, sous contrôle mammographique ou échographique.
- Toutes les biopsies réalisées en second look après une IRM doivent également comporter la mise en place d'un clip dans le lit de la biopsie en fin de procédure suivi d'un contrôle de la position du clip en IRM. Le taux d'erreur entre l'échographie de second look et l'IRM est estimé à 5 %. En cas de discordance entre l'échographie de second look et l'IRM, une biopsie sous IRM doit être réalisée.

OBJECTIFS

- En cas de biopsie sous IRM : contrôler la position de la biopsie.
- En cas de biopsie de second look : vérifier la bonne concordance entre le site de la biopsie réalisée en second look et la position de la lésion découverte en IRM.

PROTOCOLE

▸ EXAMEN DIAGNOSTIQUE

- Les clips de forme complexe sont mieux visibles.
- Utiliser des séquences T1 sensibles aux artefacts de susceptibilité magnétiques (TE courts).
- L'utilisation de la même séquence pour l'IRM diagnostique et l'IRM de contrôle du clip facilite la comparaison.

▸ PROTOCOLE STANDARD

T1 – 3D EG rapide – TR/TE, 8/4.6 – Angle de bascule 16° – Résolution spatiale < 1 x 1 mm	– Sans saturation de la graisse pour mieux repérer l'artefact du clip (en hyposignal T1) dans la graisse (en hypersignal T1, Fig. 1) – Diminuer le temps d'écho pour augmenter l'artefact de susceptibilité magnétique.

RÉSULTATS

- Le clip se manifeste sous la forme d'un vide de signal localisé (artefact de susceptibilité magnétique, Fig. 1).
- La détection du clip (en hyposignal T1) peut être difficile en cas de tissu glandulaire abondant (hyposignal T1, Fig. 2).

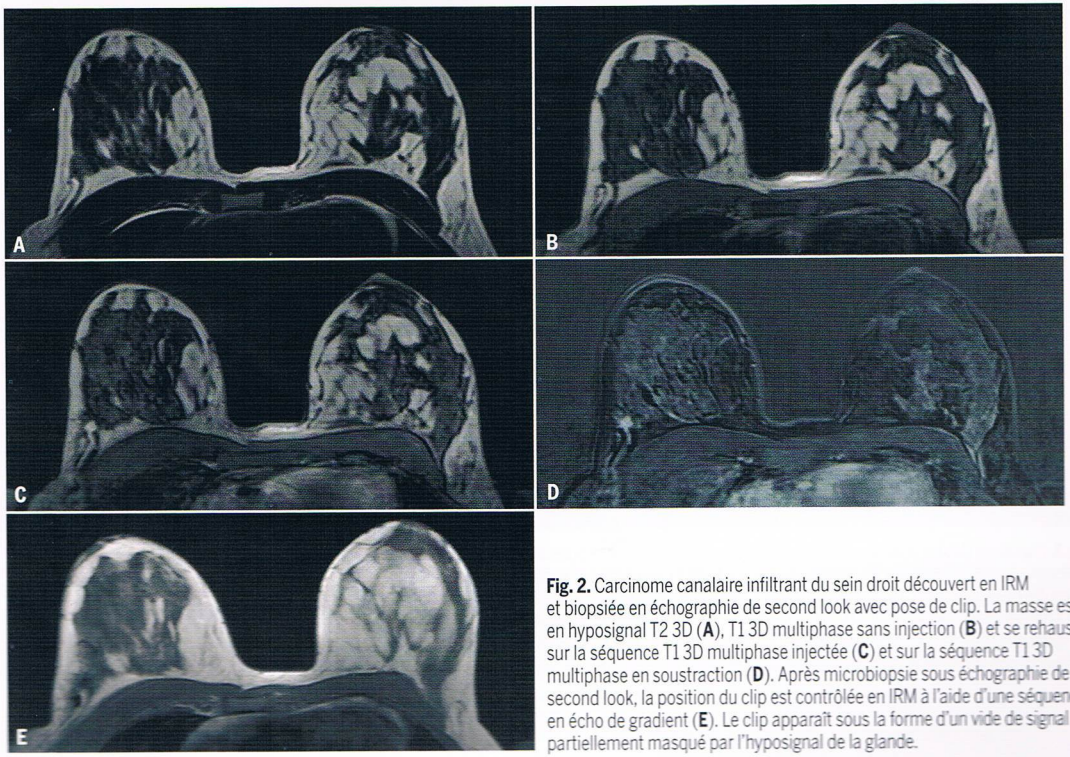

Fig. 2. Carcinome canalaire infiltrant du sein droit découvert en IRM et biopsiée en échographie de second look avec pose de clip. La masse est en hyposignal T2 3D (**A**), T1 3D multiphase sans injection (**B**) et se rehausse sur la séquence T1 3D multiphase injectée (**C**) et sur la séquence T1 3D multiphase en soustraction (**D**). Après microbiopsie sous échographie de second look, la position du clip est contrôlée en IRM à l'aide d'une séquence en écho de gradient (**E**). Le clip apparaît sous la forme d'un vide de signal partiellement masqué par l'hyposignal de la glande.

www.lemanip.com

Paratger Le Site www.lemanip.com Tout Est Gratuit

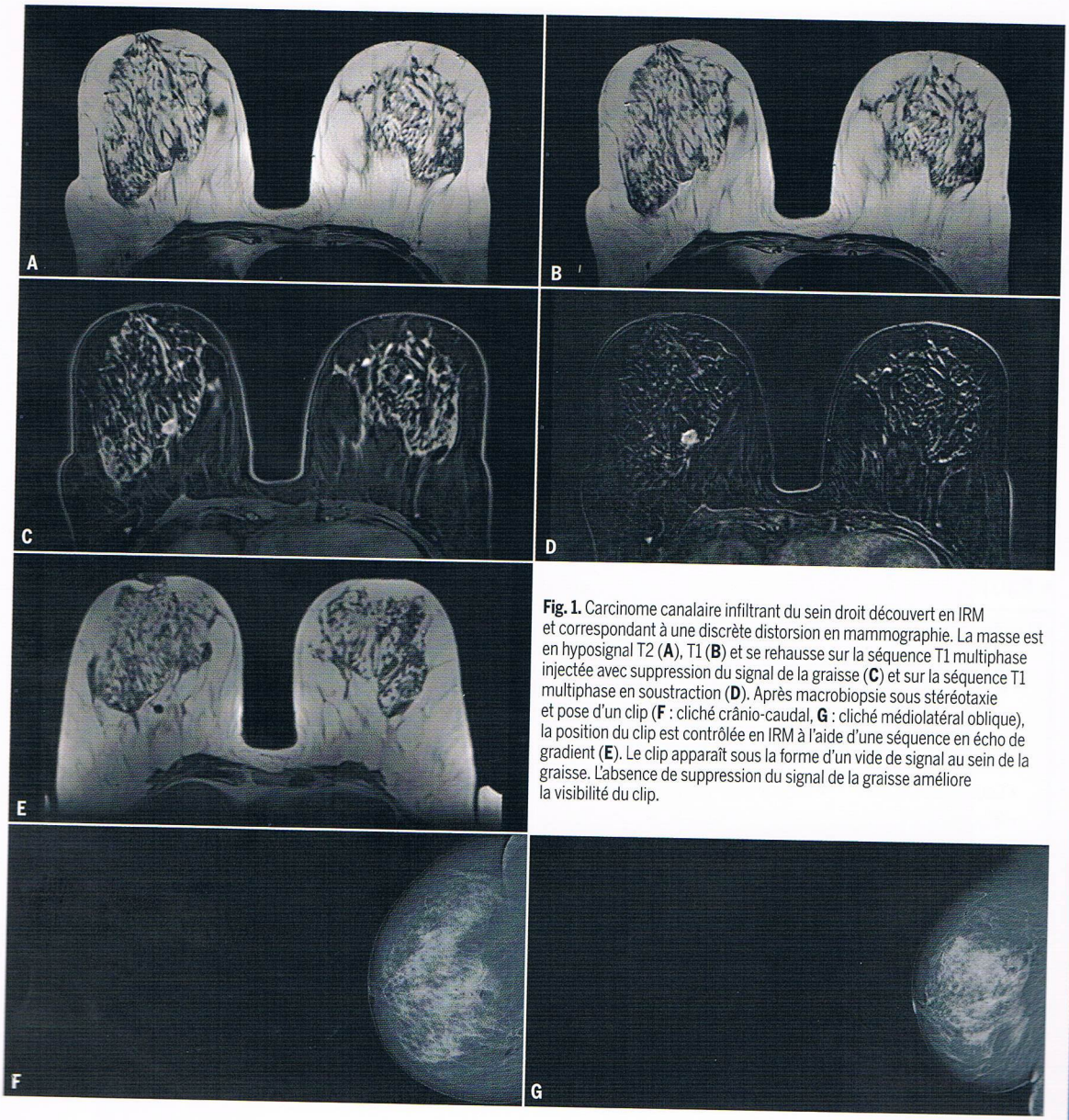

Fig. 1. Carcinome canalaire infiltrant du sein droit découvert en IRM et correspondant à une discrète distorsion en mammographie. La masse est en hyposignal T2 (**A**), T1 (**B**) et se rehausse sur la séquence T1 multiphase injectée avec suppression du signal de la graisse (**C**) et sur la séquence T1 multiphase en soustraction (**D**). Après macrobiopsie sous stéréotaxie et pose d'un clip (**F** : cliché crânio-caudal, **G** : cliché médiolatéral oblique), la position du clip est contrôlée en IRM à l'aide d'une séquence en écho de gradient (**E**). Le clip apparaît sous la forme d'un vide de signal au sein de la graisse. L'absence de suppression du signal de la graisse améliore la visibilité du clip.

www.lemanip.com

IRM EN IMAGERIE DU SEIN

→ BIOPSIE SOUS IRM

Paratger Le Site www.lemanip.com Tout Est Gratuit

Lésions suspectes en IRM sans traduction sur le bilan sénologique standard

GÉNÉRALITÉS

- La biopsie sous IRM du sein est indiquée pour des lésions sans traduction sur le bilan sénologique standard incluant mammographie + échographie (14 à 57 %) :
  - Classée ACR 4 ou ACR 5
  - Classée ACR 3
    - En cas de cancer concomitant homo ou controlatéral
    - Chez les femmes à haut risque génétique

OBJECTIFS

- Vérifier la persistance des lésions en IRM le jour de la biopsie (disparition dans 12 % des cas, avec 10 % de cancers réels => suivi).
- Guider la mise en place du matériel de macrobiopsie au sein de la lésion.
- Contrôler à la fin de la procédure la qualité du ciblage et la position du clip.

PROTOCOLE

▸ BIOPSIE SOUS IRM

- ▸ Patiente en procubitus.
- ▸ Abord externe (le plus fréquent) ou interne.
- ▸ Installation
  - En cas de lésions profondes :
    - Retirer les mousses de confort
    - Tourner les patientes en décubitus
  - En cas de prothèse mammaire :
    - Luxer en profondeur la prothèse
- ▸ Grille de biopsie en légère compression.
- ▸ Séquences T1 multiphase de repérage similaires à celles utilisées lors du diagnostic.

NB : Travailler avec les séquences natives (les soustractions suppriment l'image du marqueur de glycérine inséré dans la grille !).

▸ PROTOCOLE STANDARD

T1 multiphase de repérage • Suppression de la graisse • Multiphase 3D avec – 1 séquence sans injection – 3 acquisitions après injections • Durée de phase < 2 min. • Coupes fines < 3 mm. • Résolution spatiale < 1×1 mm. • Axiale avec codage de phase droite-gauche (réduire les artefacts cardio-respiratoires). • Injection de 0,1 mmol/kg avec débit = 2 ml/sec et lavage par 20 ml de sérum physiologique.	• Repérage et contrôle de la persistance de la lésion (Fig. 1 A, B, C). • Injection unique avec dose normale de produit de contraste (Fig. 1 A, B, C).
T1 de contrôle de l'aiguille • Paramètres identiques à la séquence de repérage • Pas d'injection • 1 phase	• Contrôle la position de l'aiguille (Fig. 1D).
T1 de contrôle post ponction • Paramètres identiques à la séquence de repérage • Pas d'injection • 1 phase	• Contrôle la position du site de biopsie. • Contrôle la position du clip • Recherche de complication (Fig. 1E)

RÉSULTATS

Si pas de rehaussement le jour de la biopsie (12 %) il faut un contrôle précoce la même semaine.

Si doute sur le ciblage, il faut un contrôle IRM précoce.

Une mammographie doit être réalisée à la suite de la macrobiopsie pour contrôler la position du clip (Fig. 2).

www.lemanip.com

Paratger Le Site www.lemanip.com Tout Est Gratuit

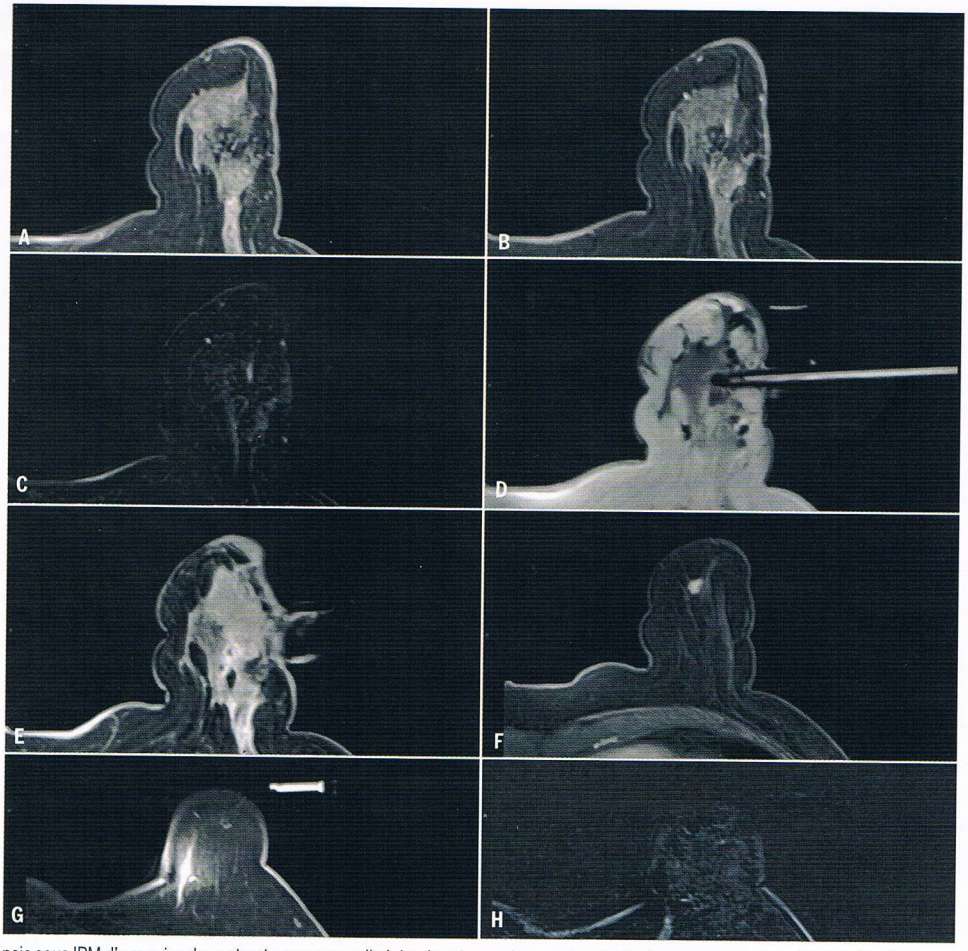

Figure 1. Biopsie sous IRM d'une prise de contraste non-masse linéaire du sein gauche classée ACR 3 découverte dans le cadre du bilan d'extension d'un carcinome canalaire infiltrant homolatéral de 10 mm (**F**). Le repérage de la lésion est réalisé à l'aide d'une séquence T1 3D multiphase SPAIR sans injection (**A**) puis après 2 acquisitions post-injection (**B**). La suppression du signal de la graisse à l'aide de la technique SPAIR permet de détecter la cible et le repère cutané après injection (**G**). La soustraction améliore la visibilité de la cible (**C**) mais efface le signal du repère cutané (**H**). Le contrôle de l'aiguille et le contrôle post-ponction peuvent être effectués avec la séquence T1 3D multiphase (**E**) ou à l'aide d'une séquence T1 EG (**D**).

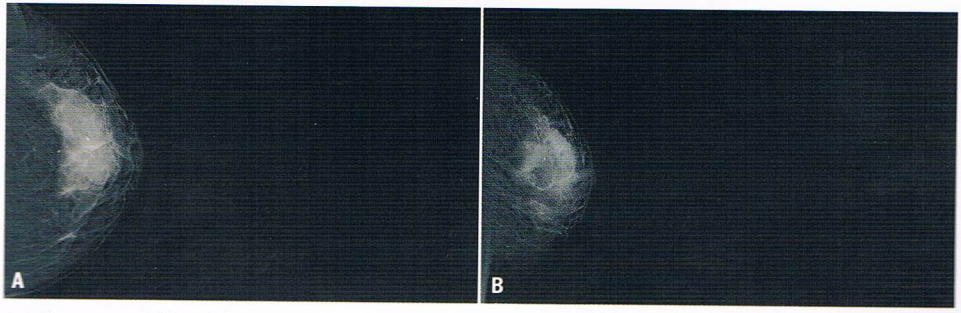

Figure 2. Le contrôle mammographique du largage du clip dans le lit de biopsie (**A** : crânio-caudal gauche, **B** : médio-latéral). Le clip en « X » correspond au site de macrobiopsie non contributive effectué en première intention sur des microcalcifications. Le clip en « R » correspond au site de biopsie sous IRM.

www.lemanip.com

IRM CÉRÉBRALE EN IMAGERIE PÉDIATRIQUE

→ EXPLORATION DE CÉPHALÉES

Paratger Le Site www.lemanip.com Tout Est Gratuit

GÉNÉRALITÉS

- Les céphalées sont une cause fréquente de consultation en pédiatrie, surtout à l'adolescence. Le caractère récurrent est présent dans 10 % des cas. Ces céphalées sont le plus souvent banales.
- Les céphalées lésionnelles, secondaires à une pathologie organique, sont beaucoup plus rares. Les antécédents, l'anamnèse et l'examen clinique (dont le fond d'œil) sont importants pour orienter vers l'imagerie les enfants suspects de céphalées lésionnelles.
- **La méconnaissance d'une pathologie grave ou l'exagération d'une pathologie bénigne sont les pièges à éviter.**

ÉTIOLOGIE DES CÉPHALÉES

- Céphalées non lésionnelles : migraines, algies vasculaires de la face, psychogènes...
- *Céphalées lésionnelles :*
  - Causes extra-crâniennes : origine ophtalmologique, ORL (sinusite), HTA...
  - Causes intracrâniennes : tumeurs, infections, traumatismes crâniens, causes vasculaires (malformation, dissection artérielle, AVC, thrombophlébite, hémorragie méningée), hydrocéphalie, malformation de Chiari...

INDICATIONS DE L'IMAGERIE

- *Les céphalées isolées sans signe neurologique ne nécessitent pas d'imagerie.*
- ***L'imagerie est indiquée devant l'un des signes suivants :***
  - Caractéristiques des douleurs : augmentation en fréquence ou en intensité, aux changements de position et à la défécation ; douleurs nocturnes, insomniantes ou inhabituelles ou traitement antalgique inefficace, retentissement sur l'activité ;
  - Signes neurologiques: troubles de la conscience, confusion, déficit, baisse de l'acuité visuelle, troubles occulo-moteurs, signes méningés, syndrome cérébelleux ;
  - Torticolis (tumeurs de la fosse postérieure) ;
  - Signes d'hypertension intracrânienne (HTIC) : céphalées matinales accompagnées de vomissements ± accentués par les efforts ± diplopie ;
  - Œdème papillaire au fond d'œil ;
  - Changement de comportement, altération des performances scolaires ;
  - Crise d'épilepsie ;
  - Antécédents : valves de dérivation, tumeur, brèche méningée, phacomatose, HTA, anomalie de la coagulation, lupus ;
  - Signes endocriniens : perte de poids (Russel), prise de poids, puberté précoce.
- **L'IRM est à privilégier chez l'enfant** en raison de son caractère non irradiant. En contexte d'urgence (traumatisme crânien, signes d'HTIC) et/ou en cas de non disponibilité de l'IRM, un scanner pourra être réalisé (Fig. 1).

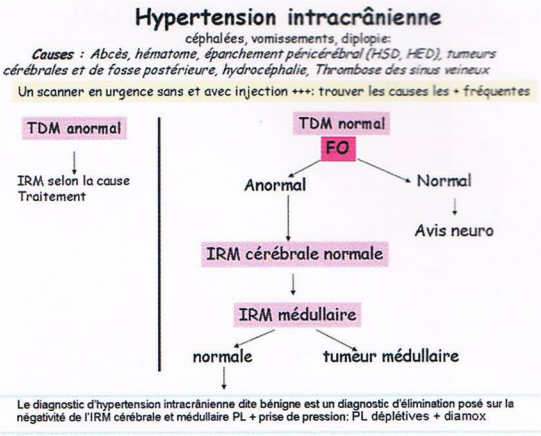

Fig. 1. Cas particulier de l'hypertension intracrânienne (HTIC).

OBJECTIFS

- Diagnostic étiologique.
- Orientation vers une prise en charge, soit neurochirurgicale, soit neurologique.

PROTOCOLE

PROTOCOLE STANDARD

- Axiale FLAIR : analyse du parenchyme sus- et sous-tentoriel, des ventricules, des citernes de la base ;
- Coronale T2 : analyse du parenchyme sus- et sous-tentoriel, des ventricules, des espaces péricérébraux, des sinus veineux et des sinus de la face ;
- Axiale T2* ou séquence de susceptibilité magnétique (SWI) : recherche de stigmates hémorragiques ;
- Sagittale T1 ou 3D T1 : analyse de la région hypothalamo-hypophysaire, du vermis, des jonctions bulbo-médullaire et cranio-cervicale ;
- ARM du polygone : recherche d'anévrysme, de malformation vasculaire artérielle ;
- Axiale Diffusion : analyse du coefficient de diffusion.

SÉQUENCES COMPLÉMENTAIRES

- Séquence T1 3D après injection : si contexte fébrile, si doute sur une thrombophlébite ou pour caractériser une anomalie décelée sur les séquences précédentes.

www.lemanip.com

Dr.HADID.M.A
Méde liste
Radio-Diagnostic

Paratger Le Site www.lemanip.com Tout Est Gratuit

RÉSULTATS

▸ EXEMPLES PATHOLOGIQUES

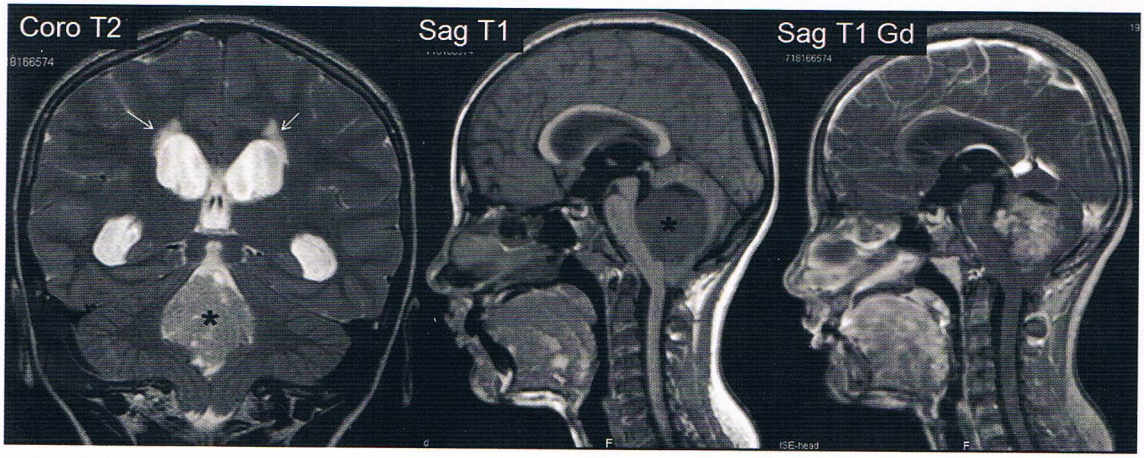

Fig. 2. Tumeur de la fosse postérieure (épendymome) découverte devant des céphalées avec signes d'hypertension intracrânienne: séquences coronale T2 et sagittale T1 montrant un syndrome de masse du 4e ventricule (*), une dilatation tri-ventriculaire en amont avec signes de résorption transépendymaire du LCR (flèches), en rapport avec une hydrocéphalie secondaire. Une séquence complémentaire avec injection a été réalisée, montrant le rehaussement de la tumeur.

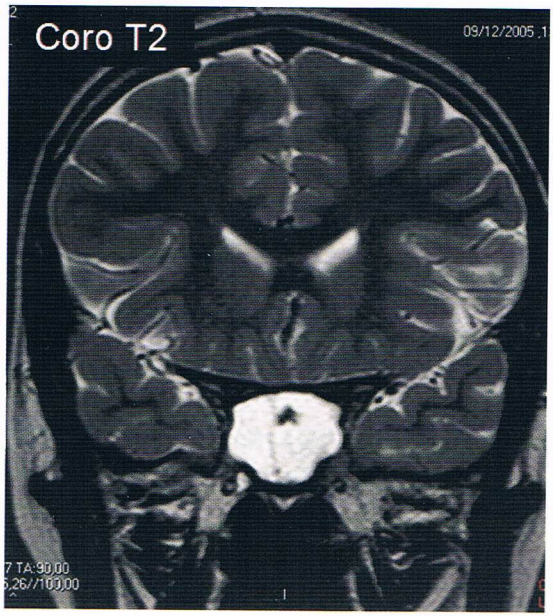

Fig. 3. Sinusite sphénoïdale. La séquence coronale T2 montre un comblement complet des cellules sphénoïdales.

www.lemanip.com

IRM CÉRÉBRALE EN IMAGERIE PÉDIATRIQUE

→ EXPLORATION D'UNE MACROCRÂNIE

Paratger Le Site www.lemanip.com Tout Est Gratuit

GÉNÉRALITÉS

- La macrocrânie est le fait des jeunes enfants possédant une compliance de la boîte crânienne permettant au contenant osseux d'augmenter de volume sous l'effet d'un processus tissulaire ou liquidien du contenu, quel qu'il soit, chronique ou aigu.

▸ PRINCIPALES ÉTIOLOGIES

- ▸ Hydrocéphalie : tumeurs, post-infectieuse, post-hémorragie méningée, malformative (sténose de l'aqueduc de Sylvius...).
- ▸ Macrocéphalie familiale (ou épanchement péricérébral bénin du nourrisson) : trouble de résorption transitoire du LCR par retard de maturation des villosités (antécédents familiaux de macrocrânie, ventricules de taille normale, espaces sous-arachnoïdiens élargis).
- ▸ Hématomes sous-duraux.
- ▸ Mégalencéphalie : neurofibromatose type I, certaines leucodystrophies (Alexander, Canavan, mucopolysaccharidoses...).
- ▸ Sténose des foramen jugulaires (rare).

▸ INDICATIONS DE L'IMAGERIE

- ▸ Enfants **< 6 mois** : l'ETF est l'examen de première intention (si la fontanelle le permet).

- Si l'ETF et l'examen clinique sont normaux : pas d'indication à réaliser une autre imagerie.

- S'il existe une augmentation des espaces sous-arachnoïdiens (en dehors d'un contexte familial avec augmentation du périmètre crânien) ou une anomalie cérébrale ou une hydrocéphalie : une IRM (> scanner) sera réalisée.

- S'il existe une augmentation rapide du périmètre crânien ou des signes neurologiques, l'IRM (> scanner) sera réalisée en urgence.

- ▸ Enfants **> 6 mois** : toute macrocrânie s'accompagnant de symptômes neurologiques ou une augmentation rapide du périmètre crânien doit bénéficier d'une IRM (> scanner) en urgence (Fig. 1). En fonction de l'étiologie, l'enfant sera adressé en consultation neurochirurgicale ou neuropédiatrique.

OBJECTIFS

- Diagnostic étiologique.
- Orientation vers une prise en charge soit neurochirurgicale, soit neurologique.

PROTOCOLE

▸ PROTOCOLE STANDARD

- ▸ Séquence **3D T2** : montre les épanchements péri-cérébraux, les artefacts de flux du LCR dans l'aqueduc de Sylvius (sténose si pas d'artefact) et le trou occipital, la position du plancher du V3, une hydrocéphalie (active ou non), des anomalies de la substance blanche, le feutrage arachnoïdien en cas de séquelles de méningite.
- ▸ Séquence **3D T1** : montre les hématomes sous-duraux (HSD), les épanchements péri-cérébraux ou une tumeur.

▸ SÉQUENCES OPTIONNELLES

- ▸ Séquence **FLAIR** : peut être utile si retard mental préexistant pour mieux apprécier la substance blanche (leucodystrophie avec mégalencéphalie).
- ▸ Séquence **2D TOF veineux base du crâne** : recherche d'un obstacle au retour veineux (sténose des foramens jugulaires).
- ▸ Séquence **3D très pondérée T2** (3D Fiesta, ...) : permet de quantifier puis de suivre le volume ventriculaire.
- ▸ **L'injection de produit de contraste** est requise s'il y a une lésion (tumeur, abcès) ou en cas de suspicion clinique d'infection.

RÉSULTATS

▸ RÉSULTATS NORMAUX

1. Ventricules non dilatés
2. Artefacts de flux bien visualisés en 3D T2 (foramen de Monroe, aqueduc de Sylvius, foramen magnum)
3. Absence de lésion parenchymateuse
4. Absence de lésion hémorragique
5. Absence d'épanchement péri-cérébral

www.lemanip.com

Paratger Le Site www.lemanip.com Tout Est Gratuit

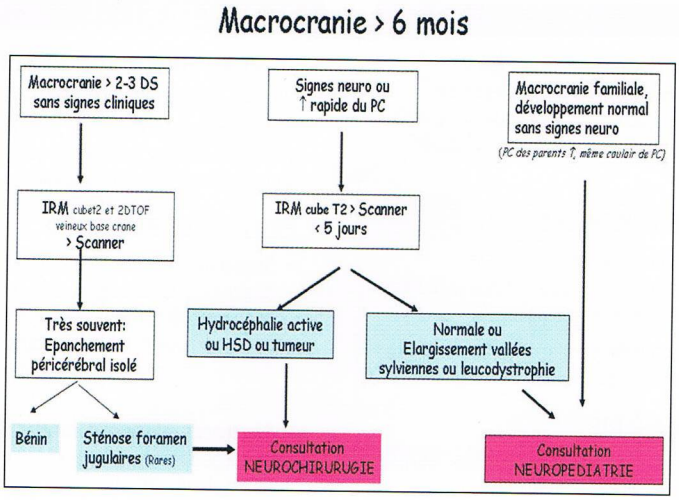

Fig. 1.

▶ EXEMPLE DE PATHOLOGIE

▶ L'épanchement péri-cérébral bénin (Fig. 2)

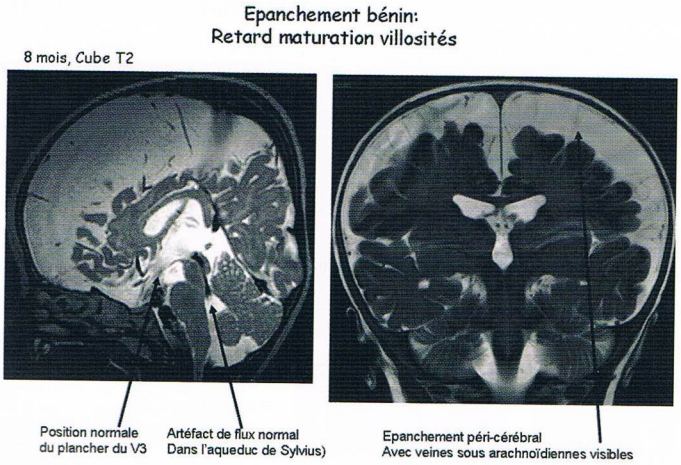

Fig. 2.

www.lemanip.com

IRM CÉRÉBRALE EN IMAGERIE PÉDIATRIQUE

→ EXPLORATION D'UNE ÉPILEPSIE

Paratger Le Site www.lemanip.com Tout Est Gratuit

GÉNÉRALITÉS

L'épilepsie est une affection neurologique chronique définie par la répétition des crises d'épilepsies. La crise d'épilepsie est la manifestation clinique de l'hyperactivité paroxystique d'un groupe plus ou moins étendu de neurones cérébraux et de son éventuelle propagation.

▸ CLASSIFICATION DES ÉPILEPSIES (Fig. 1)

- **Idiopathique** : indépendante d'une lésion cérébrale. Elle se caractérise par des données cliniques et EEG suffisantes pour la reconnaître : pas d'imagerie nécessaire.
- **Non idiopathique ou lésionnelle** : résulte d'une lésion diffuse ou focale : devrait être reconnue par l'imagerie.

▸ INDICATIONS DE L'IMAGERIE

1. Aucune imagerie n'est indiquée en cas de **convulsions fébriles simples** : généralisées, brèves (moins de 10 mn), survenues après l'âge de 1 an et sans déficit post-critique.
2. **Contexte d'urgence** : le scanner est utile en cas d'urgence :
   - Présence de signes neurologiques focaux ou d'hypertension intracrânienne : suspecter une tumeur intracrânienne en premier lieu.
   - Convulsions fébriles atypiques : signes focaux prolongés, plus d'une dizaine de minutes. L'imagerie recherche une encéphalite, un abcès ou un empyème.
   - Contexte traumatique : éliminer un hématome, etc.
   - Apparition de signes neurologiques aigus dans un contexte d'épilepsie chronique.
3. **Sans urgence : toute épilepsie non idiopathique doit avoir une IRM.** Le scanner est insuffisant (petite taille des lésions épileptogènes corticales). Qu'il soit normal ou anormal, il sera complété d'une IRM.

OBJECTIFS

- Trouver la cause de l'épilepsie qui va conditionner le traitement :
  - Médical si non lésionnel
  - Médical puis chirurgical si lésionnel en zone non fonctionnelle et épilepsie pharmacorésistante.

PROTOCOLE

▸ 1er BILAN : IRM « SUR MESURE »

L'IRM est réalisée sur mesure (séquences et plan de coupe), en fonction de la clinique et de l'EEG (exemple : coupes axiales si anomalie clinique motrice). La collaboration étroite avec le neuropédiatre est donc essentielle.

▸ PROTOCOLE STANDARD

- **Séquence 3D T1** (excellent contraste entre substance blanche et substance grise et possibilité de reconstructions multiplanaires) : recherche d'anomalies de la gyration et de la migration neuronale ; lève le doute sur des volumes partiels ou des aspects d'asymétrie en cas de mauvais positionnement de l'enfant.
- **Séquences axiales et coronales T2 et FLAIR** (privilégier le plan de coupe optimal par rapport à l'axe de la lésion) : recherche de dysplasie corticale.
- **Séquence T2*** : indispensable en contexte traumatique ou pour rechercher une malformation vasculaire (cavernome).

L'injection de produit de contraste est nécessaire en cas de lésion pour préciser sa nature (tumorale ou non).

▸ SÉQUENCES COMPLÉMENTAIRES

- Coupes fines coronales T2, FLAIR et T1-IR dans un plan perpendiculaire à l'axe des hippocampes en cas d'épilepsie temporale.
- Lors du 1er bilan de crise convulsive, la réalisation d'une séquence T1 après injection est indispensable, surtout si l'IRM sans injection est anormale (une dysplasie sera interprétée comme telle si l'injection réalisée ne montre pas de rehaussement).

▸ SUIVI

Si la première IRM est normale, il est important de refaire une IRM à distance si l'épilepsie est lésionnelle. Les dysplasies corticales sont peu visualisables entre l'âge de 6 mois et 2 ans en raison de la myélinisation en cours. Il est également utile de refaire l'IRM à un âge plus avancé, en faisant des coupes plus fines, si les neurologues sont persuadés de l'origine lésionnelle de l'épilepsie.

www.lemanip.com

Paratger Le Site www.lemanip.com Tout Est Gratuit

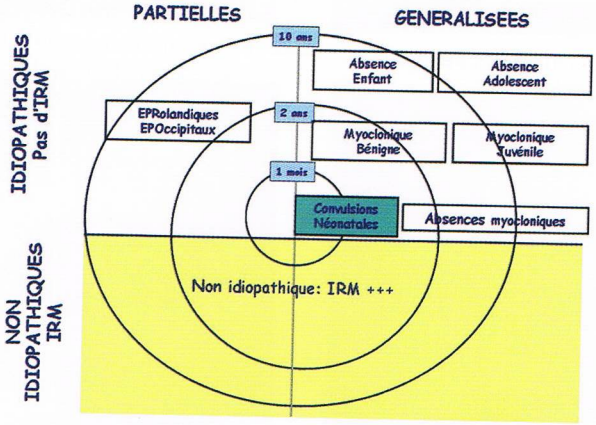

Principe de la classification des syndromes épileptiques. S Nguyen, the Tich

RÉSULTATS

- L'étude de la gyration corticale et de la migration neuronale doit être minutieuse, gyrus par gyrus, sillon par sillon.
- Préciser l'état de la myélinisation de la substance blanche en fonction de l'âge.
- L'analyse morphologique de l'hippocampe est incontournable, et se fait au mieux dans un plan coronal oblique, perpendiculaire à l'axe des hippocampes. Les pôles temporaux doivent toujours être interprétés en fonction de l'âge (en FLAIR, leur myélinisation se termine vers 4 ans).

▸ EXEMPLE PATHOLOGIQUE

Dysplasie frontale

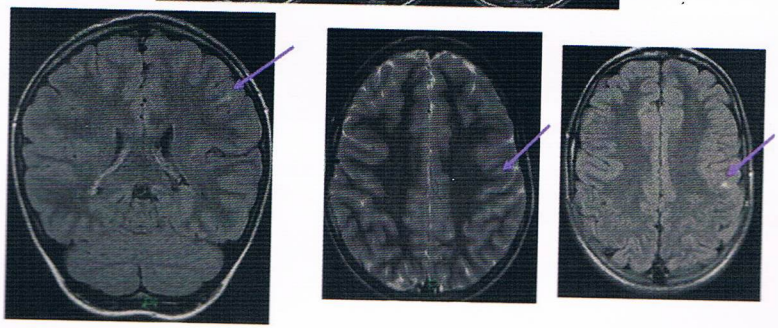

www.lemanip.com

URO-**IRM** EN IMAGERIE PÉDIATRIQUE

→ EXPLORATION D'UNE DILATATION DES VOIES URINAIRES

Paratger Le Site www.lemanip.com Tout Est Gratuit

GÉNÉRALITÉS

- La dilatation des voies urinaires est un diagnostic fréquent en pédiatrie, notamment en anténatal.
- L'uro-IRM peut faire le bilan morphologique et fonctionnel (fonction rénale relative) en un seul examen non irradiant.
- Indications :
  - Bilan et suivi d'une uropathie complexe (système double avec obstruction, ectopie urétérale).
  - Bilan et suivi d'un syndrome de la jonction (fonction rénale relative, recherche d'un vaisseau polaire).
  - Suivi d'un traumatisme rénal sévère (fonction rénale relative).

OBJECTIFS

- Bilan morphologique complet de l'appareil urinaire :
  - Taille des reins.
  - Appréciation du parenchyme.
  - Dilatation et morphologie des voies urinaires (abouchement).
  - Présence éventuelle d'une artère polaire.
- Bilan fonctionnel avec injection de gadolinium et sensibilisation par injection de diurétique :
  - Fonction rénale relative.
  - Courbe de vidange.

PROTOCOLE

- Exploration de l'ensemble de l'abdomen avec antennes en réseau phasé.
- Champs d'exploration adaptés à la taille de l'enfant.
- La réalisation d'un bilan uniquement morphologique (sans IV) peut se faire dans un grand nombre de cas sans sédation (prise d'un biberon ou eau sucrée, contention sur planchette en plexiglas, IRM en jeu).
- La réalisation d'une uro-IRM morphologique et fonctionnelle (avec IV) nécessite une sédation en fonction de l'âge et des habitudes du centre (entre 3-4 mois et 5 ans généralement).
- Chez le grand enfant (après 5 ans) : faire uriner l'enfant avant le début de l'examen.

▸ BILAN MORPHOLOGIQUE

- Exploration de l'ensemble de l'arbre urinaire dans les trois plans en séquences T2 single-shot avec synchronisation respiratoire (Fig. 1 et 2A) ou séquence 3D. Séquences en apnée possible chez le grand enfant.
- Coupe épaisse coronale fortement pondérée T2 (RARE) (Fig. 1 et 2A).

▸ BILAN FONCTIONNEL

- Séquence dynamique EG T1 de 3 à 6 coupes coronales (maximum 2 sec les 6 coupes) répétées pendant 10 à 15 minutes.
  - Injection de diurétiques à T0 (0,5 ml/kg de furosémide, maximum 20 ml).
  - Injection de gadolinium (demi-dose soit 0,1 ml/kg pour une bonne corrélation entre intensité et fonction rénale) 1 minute après le début de la séquence. L'utilisation d'un injecteur automatique est préférable pour la qualité de l'examen.
- Séquence tardive T1 après gadolinium (coronale en coupes jointives ou 3D).

▸ SÉQUENCES OPTIONNELLES

- Angio-IRM à rajouter après la séquence dynamique si recherche de vaisseau polaire inférieur dans le cadre d'un syndrome de la jonction pyélo-urétérale en réinjectant une demi-dose de gadolinium (Fig. 3). Possibilité selon les machines de remplacer l'angio-IRM classique par une acquisition sans IV de type TOF.

Traitement de la séquence dynamique par logiciel constructeur ou logiciel dédié (Logiciel Image J®) avec courbes dynamiques corticales pour la fonction rénale séparée et courbes de vidange (Fig. 2B). Fonction rénale relative ou séparée calculée par la méthode de l'aire sur la courbe ou par la méthode Patlak.

www.lemanip.com

Paratger Le Site www.lemanip.com Tout Est Gratuit

RÉSULTATS

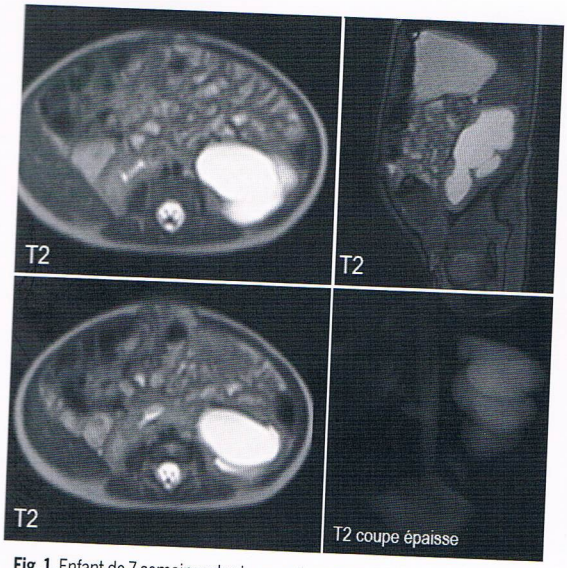

Fig. 1. Enfant de 7 semaines de vie avec diagnostic anténatal de dilatation rénale gauche. Doute échographique sur une fusion rénale. Uro-IRM morphologique sans sédation après prise d'un biberon. Séquences single shot T2 en coupes axiale et sagittale et séquence RARE coronale en coupe épaisse montrant un syndrome de la jonction pyélo-urétérale gauche sur rein en fer à cheval.

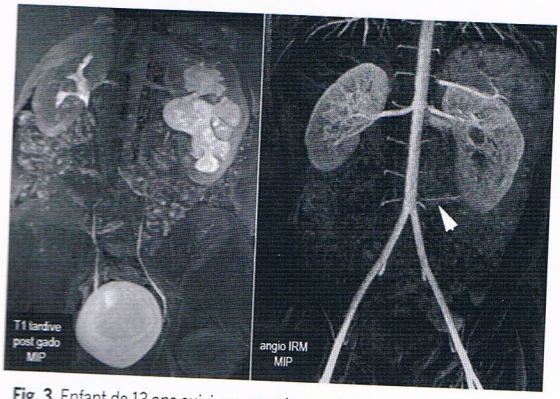

Fig. 3. Enfant de 13 ans suivi pour syndrome de la jonction. Séquence T1 tardive 3D avec reconstruction MIP sur l'arbre urinaire confirmant le syndrome de la jonction gauche. Angio-IRM rénale montrant une artère polaire inférieure gauche (flèche).

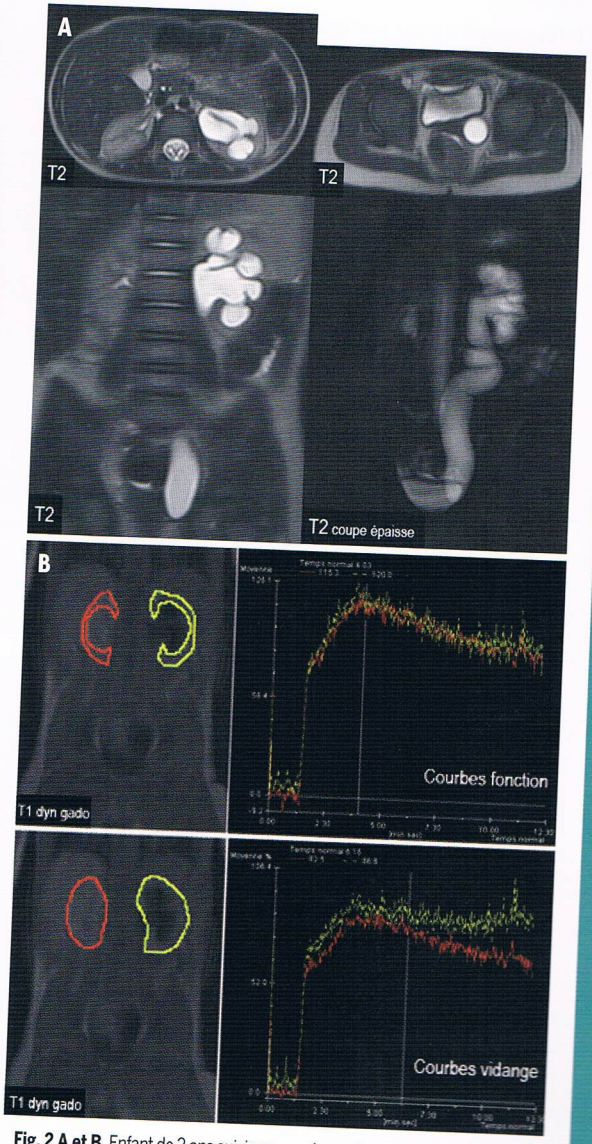

Fig. 2 A et B. Enfant de 2 ans suivie pour mégauretère gauche de dépistage anténatal. Uro-IRM morphologique et fonctionnelle confirmant le diagnostic et permettant le calcul de la fonction rénale séparée (fonction équilibrée dans cet exemple) et l'obtention des courbes de vidange (bonne vidange à droite, courbe en plateau à gauche).

www.lemanip.com

ENTÉRO-**IRM** EN IMAGERIE PÉDIATRIQUE

→ EXPLORATION D'UNE MALADIE INFLAMMATOIRE CHRONIQUE INTESTINALE (MICI)

Paratger Le Site www.lemanip.com Tout Est Gratuit

GÉNÉRALITÉS

- Les MICI peuvent débuter chez l'enfant et l'adolescent.
- Leur diagnostic et leur suivi doivent reposer sur des examens non irradiants (échographie et IRM).
- L'échographie est l'examen de première intention chez l'enfant.
- Indications de l'IRM :
  - Cas complexes (fistules, abcès).
  - Cartographie des lésions : étendue, caractère inflammatoire ou fibreux.
  - Suivi des patients traités.

OBJECTIFS

- Recherche d'une atteinte inflammatoire intestinale en cas de suspicion clinique et/ou biologique et échographie non contributive (très bonne valeur prédictive négative de l'IRM).
- Location précise de l'atteinte : étendue, multifocalité.
- Atteinte locorégionale : adénopathies, abcès, fistule.
- Caractère inflammatoire ou fibreux.

PROTOCOLE

- Exploration de l'ensemble de l'abdomen avec antennes en réseau phasé.
- Champs d'exploration adaptés à la taille de l'enfant.
- Patient à jeun de 4 h.
- Opacification digestive voie haute avec PEG ou Forlax®.
- Petit enfant (6-9 ans) : un demi-litre une heure avant l'examen et ¼ litre 15 minutes avant l'examen.
- Grand enfant (> 10 ans) : ¾ litre une heure avant l'examen et ¼ litre 15 minutes avant l'examen.
- Mise en place d'une voie veineuse.
- Acquisition en procubitus si possible pour une meilleure compression des anses.

▶ PROTOCOLE STANDARD

- Exploration de l'ensemble de l'abdomen en séquences T2 single shot axial et coronal avec synchronisation respiratoire. Séquences en apnée possibles chez le grand enfant. Coupes de 4 à 5 mm d'épaisseur, jointives.
- Séquence diffusion b0-b800 ou plus, en axial et coronal en respiration libre ou avec un gating respiratoire avec cartes ADC. Possibilité de faire plus de niveaux de b et de monter jusqu'à b1300.
- Séquences T1 gadolinium type EG, avec saturation de la graisse, en axial et coronal ou en 3D. Acquisition 3 à 5 minutes après injection de gadolinium.

▶ PROTOCOLE ALLÉGÉ

La négativité de la séquence de diffusion peut permettre dans certains cas de ne pas réaliser les séquences T1 avec gadolinium.

▶ SÉQUENCES OPTIONNELLES

Séquence dynamique T2 single shot (ciné-IRM) de quelques coupes répétées en coronal ou axial si suspicion de sténose pour analyser le péristaltisme.

www.lemanip.com

Paratger Le Site www.lemanip.com Tout Est Gratuit

RÉSULTATS

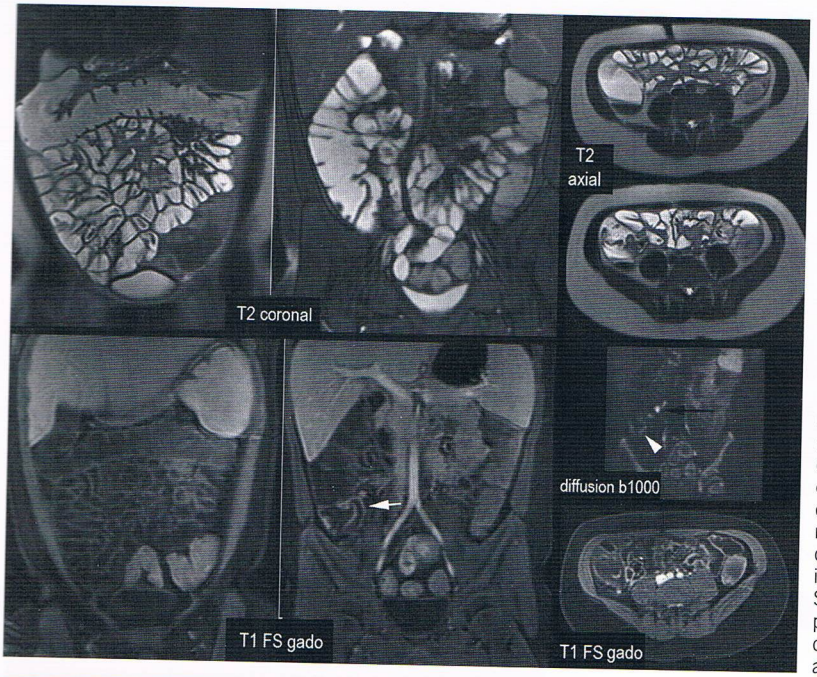

Fig. 1. Enfant de 12 ans suivie et traitée pour maladie de Crohn. Douleurs abdominales sans anomalie biologique. Échographie montrant un très discret épaississement de la dernière anse iléale. Séquences T2 coronale et axiale montrant un balisage de bonne qualité. Séquence diffusion b1000 montrant un hypersignal très discret du fond cæcal et la présence de ganglions iléo-cæcaux en hypersignal franc. Séquences T1 gadolinium confirmant une prise de contraste modérée non spécifique de la dernière anse iléale et du fond cæcal avec ganglions inflammatoires au contact.

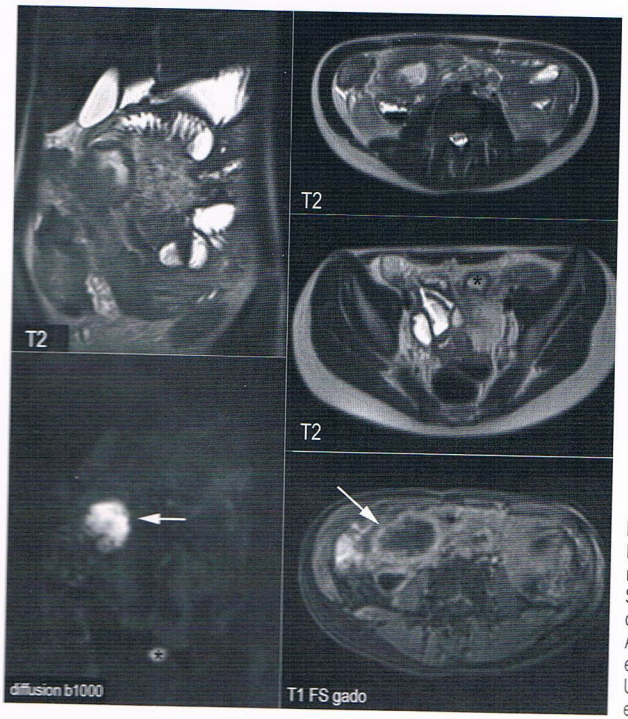

Fig. 2. Enfant de 14 ans suivi pour Crohn iléo-colique, opérée. Fièvre et douleurs abdominales postopératoires, recherche de collection péri-anastomotique. Séquences T2 montrant une infiltration de la graisse abdominale du flanc droit avec iléus. Abcès péri-anastomotique en hypersignal diffusion (flèche) et coque rehaussée sur T1 gadolinium (flèche). Une deuxième collection abcédée pelvienne est bien visible en diffusion (*).

www.lemanip.com

IRM OSTÉO-ARTICULAIRE EN IMAGERIE

→ EXPLORATION D'UNE BOITERIE CHRONIQUE

Paratger Le Site www.lemanip.com Tout Est Gratuit

GÉNÉRALITÉS

- Une boiterie chronique est toujours d'origine organique.
- La boiterie se définit comme un trouble de la marche.
  La boiterie est chronique quand elle est prolongée : persistante, ou d'aggravation progressive, ou récidivante.
  L'examen clinique cible le type et le siège de la boiterie.
- La radiographie du bassin et l'échographie de hanche sont les examens de 1re intention. Mais ces examens peuvent être normaux ou difficiles à interpréter et d'autres localisations que la hanche peuvent être en cause.
- Place de l'IRM :
  - Diagnostic positif et localisation.
  - Diagnostic étiologique.

OBJECTIFS

- Exploration de la hanche, et exploration locorégionale (bassin, rachis lombo-sacré, extrémités supérieures des fémurs).
- Identification de la pathologie en cause : traumatique, infectieuse, inflammatoire, tumorale.

PROTOCOLE

▸ EXAMEN DIAGNOSTIQUE

- Couverture anatomique large par un champ d'exploration de la charnière thoraco-lombaire au tiers supérieur des diaphyses fémorales.
- Séquences conventionnelles :
  - Séquence coronale STIR.
  - Séquence coronale T1 (Spin Echo) sans saturation de graisse.
  - Séquence sagittale STIR centrée sur le rachis.
- Séquences complémentaires : séquences centrées sur une zone pathologique, adaptées à la pathologie mise en évidence.

⊕ Avantage
Rapidité des séquences permettant un examen sans sédation chez des enfants jeunes (en pratique dès 4 ans).

RÉSULTATS

▸ RÉSULTATS NORMAUX

- Les séquences en STIR ont l'avantage d'une saturation homogène de la graisse qui permet de les utiliser sur un grand champ d'exploration. Elles sont très sensibles à l'œdème (hypersignal) et permettent de localiser les anomalies de signal et de cibler les séquences complémentaires.
- La séquence en T1 sans saturation de graisse est indispensable en pédiatrie pour évaluer le degré de conversion médullaire.

▸ EXEMPLES PATHOLOGIQUES

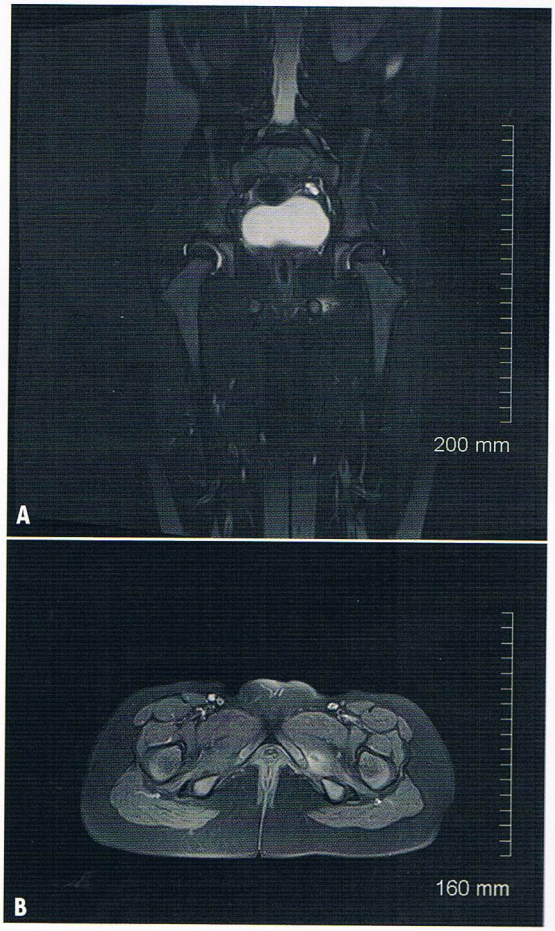

Fig. 1. Boiterie récidivante depuis 2 mois chez une fillette de 3 ans. Examens de 1re intention normaux.
A : Coupe dans un plan coronal en STIR montrant un hypersignal qui permet de localiser une anomalie de la jonction ischio-pubienne gauche.
B : Coupe axiale complémentaire pour analyser l'ostéomyélite et son extension musculaire.

www.lemanip.com

Paratger Le Site www.lemanip.com Tout Est Gratuit

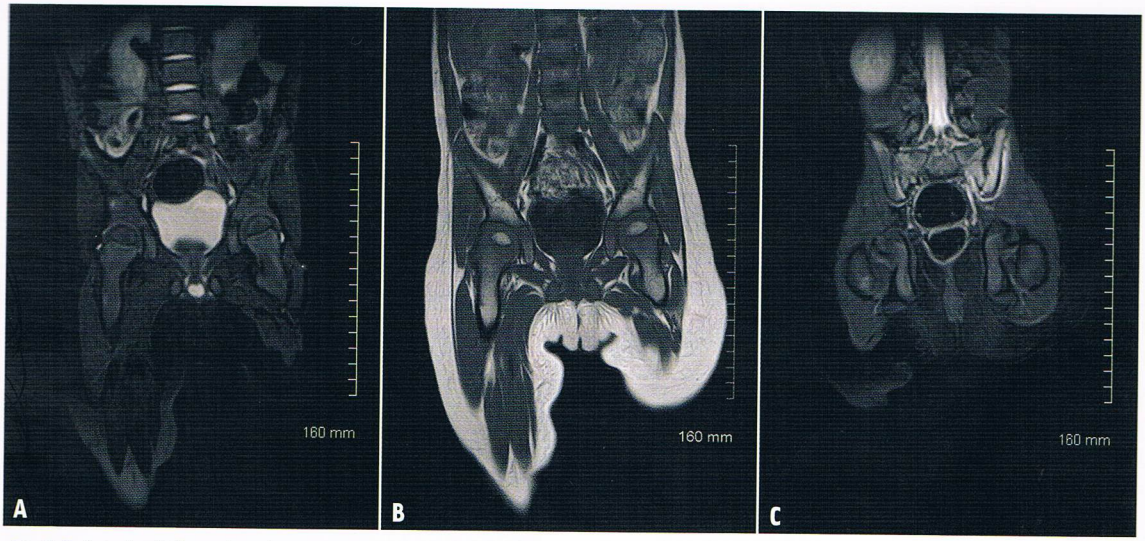

Fig. 2. Boiterie depuis 3 semaines chez un nourrisson de 19 mois. Radiographie, échographie et scintigraphie normales.
A : Examen grand champ (de L1 à la partie supérieure des diaphyses fémorales), plan coronal, séquence STIR.
B : Examen grand champ, plan coronal, séquence T1, même niveau de coupe que 1a.
C : Séquence STIR, coupe plus postérieure que A, montrant un hypersignal au niveau de la sacro-iliaque gauche et permettant de repérer une sacro-iliite.

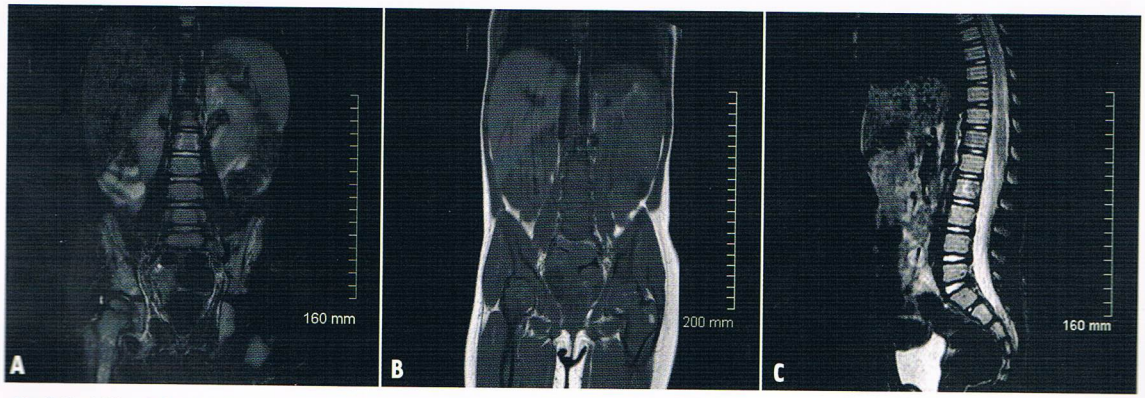

Fig. 3. 2e récidive de boiterie chez une enfant de 3 ans, apparition d'un syndrome inflammatoire. Examen IRM en coronal STIR (**A**), coronal T1 (**B**) et sagittal STIR (**C**) : infiltration médullaire diffuse hétérogène (ailes iliaques, vertèbres L2 et L3) avec infiltration dans les tissus mous péri-iliaques. Métastases ostéo-médullaires révélatrices d'un neuroblastome thoracique.

www.lemanip.com

IRM OSTÉO-ARTICULAIRE EN IMAGERIE

→ EXPLORATION D'UN MEMBRE POUR SUSPICION D'INFECTION OSTÉO-ARTICULAIRE

Paratger Le Site www.lemanip.com Tout Est Gratuit

GÉNÉRALITÉS

- L'infection ostéo-articulaire de l'enfant est une urgence diagnostique et thérapeutique.
- Ce diagnostic doit être évoqué devant toute douleur osseuse survenant dans un contexte infectieux. Mais elle est parfois pauci-symptomatique avec des marqueurs cliniques et biologiques de l'infection discrets ou inconstants.
- La radiographie standard et l'échographie sont les examens de première intention. Mais les signes radiographiques sont retardés et une radiographie normale n'exclut pas le diagnostic.
- Place de l'IRM :
  - Diagnostic : quand la radiographie et l'échographie sont négatives.
  - Pronostic : en cas de suspicion d'atteinte du cartilage de croissance.
  - Surveillance : en cas de non réponse au traitement antibiotique bien conduit, pour rechercher une complication (abcès ?).

OBJECTIFS

- Diagnostic positif grâce à une sensibilité (98 %) et une spécificité (92 %) supérieures à celles de la scintigraphie.
- Localisation par une exploration locorégionale élargie.
- Bilan d'extension : présence d'un abcès sous-périosté, étendue de l'atteinte diaphysaire, extension au cartilage de croissance et à l'épiphyse, atteinte articulaire, extension dans les tissus mous avec recherche d'abcès.

PROTOCOLE

- Couverture anatomique large par un champ d'exploration élargi de part et d'autre de la zone douloureuse, prenant en compte l'articulation adjacente.

▸ SÉQUENCES CONVENTIONNELLES

- Séquences STIR et T1 (Spin Echo) sans saturation de graisse dans le grand axe du membre.
- Séquence T2 dans l'axe perpendiculaire au grand axe du membre.
- Séquences T1 avec saturation de graisse, après injection de gadolinium, dans 2 plans orthogonaux, dont l'un dans le grand axe du membre.

▸ SÉQUENCES COMPLÉMENTAIRES

- Séquences en écho de gradient ou équivalent : pour une meilleure étude du cartilage (physe et épiphyse).
- Séquence T1 avant et après injection (sans saturation de graisse, avec soustraction) ou séquence dynamique lors de l'injection de produit de contraste : pour mieux différencier les zones hypervascularisées des zones d'ischémie.

RÉSULTATS

▸ RÉSULTATS NORMAUX

- Les séquences en STIR ont l'avantage d'une saturation homogène de la graisse qui permet de les utiliser sur un grand champ d'exploration. Elles sont très sensibles à l'œdème (hypersignal) et permettent de localiser les anomalies de signal et de cibler les séquences complémentaires.
- La séquence en T1 sans saturation de graisse est indispensable en pédiatrie pour évaluer le degré de conversion médullaire.
- Lorsque les séquences STIR, T1 et T2 sont normales, l'injection de contraste est discutable chez le grand enfant. Elle reste utile chez le nourrisson en raison du volume important du cartilage et de l'abondance de la moelle hématopoïétique.
- Lors des séquences T1 après contraste, l'utilisation d'une saturation de graisse améliore l'analyse des tissus mous.

www.lemanip.com

Paratger Le Site www.lemanip.com Tout Est Gratuit

▸ EXEMPLES PATHOLOGIQUES

Fig. 1. Ostéomyélite aiguë de l'extrémité supérieure du tibia chez une enfant de 3 ans. Bilan diagnostique.
A : Coupe sagittale en T1 montrant un hyposignal mal limité de la métaphyse tibiale.
B : Coupe coronale en STIR montrant un hypersignal de la même région.
C : Coupe axiale montrant l'extension dans les tissus mous et un décollement sous-périosté (→)

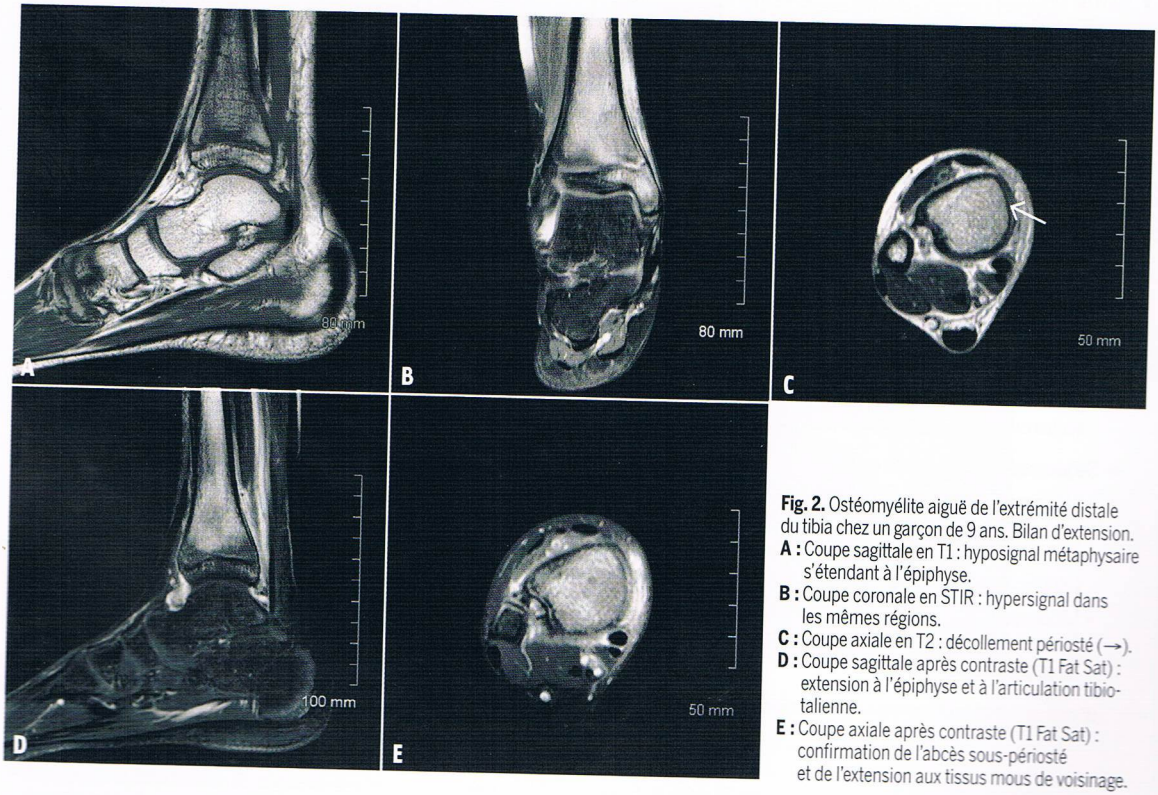

Fig. 2. Ostéomyélite aiguë de l'extrémité distale du tibia chez un garçon de 9 ans. Bilan d'extension.
A : Coupe sagittale en T1 : hyposignal métaphysaire s'étendant à l'épiphyse.
B : Coupe coronale en STIR : hypersignal dans les mêmes régions.
C : Coupe axiale en T2 : décollement périosté (→).
D : Coupe sagittale après contraste (T1 Fat Sat) : extension à l'épiphyse et à l'articulation tibio-talienne.
E : Coupe axiale après contraste (T1 Fat Sat) : confirmation de l'abcès sous-périosté et de l'extension aux tissus mous de voisinage.

www.lemanip.com

IRM OSTÉO-ARTICULAIRE EN IMAGERIE

→ EXPLORATION D'UN MEMBRE POUR SUSPICION DE TUMEUR OSSEUSE MALIGNE

Paratger Le Site www.lemanip.com Tout Est Gratuit

GÉNÉRALITÉS

- Le diagnostic de tumeur osseuse maligne suspectée sur des clichés standard de qualité nécessite une confirmation histologique, et requiert un bilan d'extension avant toute décision thérapeutique.
- L'IRM est la modalité de référence pour le bilan d'extension loco-régional. **Elle doit être réalisée avant la biopsie.**

OBJECTIFS

- Diagnostic : par la mise en évidence de signes d'agressivité de la tumeur qui confirme l'indication de biopsie. Elle guide le choix du trajet et du site de biopsie.
- Bilan d'extension et bilan préopératoire :
  - Analyse locale du contingent tumoral : volume, signal, comportement après injection.
  - Analyse régionale des rapports avec l'épiphyse et l'articulation les plus proches.
  - Analyse des rapports avec les tissus mous.
  - Recherche de skip métastases.
- Suivi de l'évolution sous chimiothérapie néoadjuvante.

PROTOCOLE

▸ EXAMEN DIAGNOSTIQUE

L'ensemble du segment osseux doit être inclus dans le champ d'exploration (articulations sus et sous-jacentes).

▸ **Séquences conventionnelles**

- Séquences STIR coronale et sagittale.
- Séquences T1 (SE, TSE, FSE) sans saturation de graisse coronale et sagittale.
- Séquence T2 (TSE, FSE) axiale.
- Séquences T1 avec saturation de graisse et après injection de gadolinium dans au moins deux plans orthogonaux. Au mieux, séquence 3D avec reconstruction dans les 3 plans.

▸ **Séquences complémentaires**

- Séquence dynamique après injection de gadolinium : peut aider au bilan d'extension (en différenciant la tumeur de l'œdème adjacent), et au suivi sous traitement (modification de la courbe de rehaussement).
- Séquence de diffusion (coronale ; b0-900) : souhaitable dans le cadre d'études multicentriques pour juger à long terme de sa pertinence.

▸ CAS PARTICULIERS

▸ Si le segment osseux atteint ne peut être couvert en totalité par une antenne de surface multicanaux (majorité des os longs à l'adolescence) :

- L'examen débute en antenne corps pour analyser l'ensemble du segment osseux (ou à défaut, l'extrémité osseuse opposée à la lésion en utilisant un repère cutané) : séquences STIR coronale et sagittale.
- L'examen est ensuite centré sur l'extrémité tumorale avec une antenne de surface (le champ d'acquisition doit permettre de retrouver le repère cutané si l'ensemble du segment osseux n'a pas été imagé simultanément).

▸ Sur le bassin, en cas d'atteinte des trous de conjugaison sacrés ou d'extension intra-canalaire, des reconstructions parallèles et perpendiculaires au plan des émergences radiculaires seront réalisées en plus des séquences conventionnelles.

▸ Sur le rachis, en cas d'atteinte radiculaire ou intra-canalaire, des reconstructions parallèles et perpendiculaires au plan des émergences radiculaires seront réalisées, en complément de l'examen.

▸ SUIVI

▸ En cours puis en fin de chimiothérapie : évaluation de la réponse tumorale (volume surtout, nécrose, ADC).

▸ Même protocole que lors de l'examen initial.

RÉSULTATS

En plus de l'étude du signal tumoral, les mensurations tumorales sont essentielles, de même qu'une analyse systématique du contingent intra et extra-médullaire :

▸ Volume tumoral (cm^3) = hauteur (cm) × largeur (cm) × épaisseur (cm) × 0,52.

▸ Analyse du contingent intra-médullaire :

- Distance entre le pôle tumoral et un repère anatomique fixe (ex. : grand trochanter ossifié pour le fémur).
- Distance entre le pôle tumoral et la physe adjacente la plus proche et l'interligne articulaire correspondante ; extension à l'épiphyse.
- Recherche de « skip métastases » (métastases sur le même segment osseux).
- Description des zones de nécrose à éviter par le chirurgien lors de la biopsie.

▸ Analyse du contingent extra-médullaire (extension aux tissus mous) : recherche d'une extension articulaire, repérage de composantes nécrotiques et étude des rapports vasculo-nerveux pour guider la biopsie.

www.lemanip.com

Paratger Le Site www.lemanip.com Tout Est Gratuit

▸ EXEMPLES

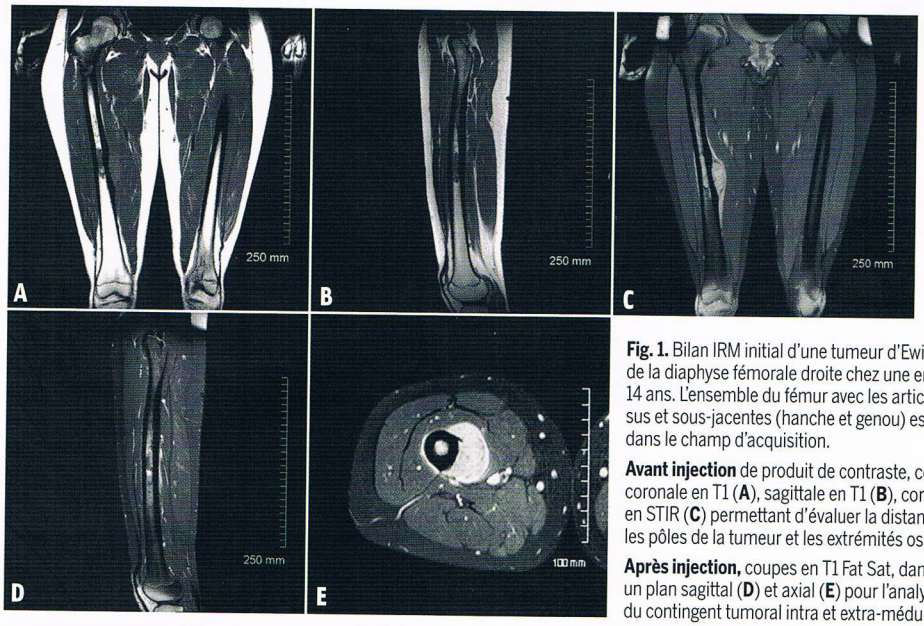

Fig. 1. Bilan IRM initial d'une tumeur d'Ewing de la diaphyse fémorale droite chez une enfant de 14 ans. L'ensemble du fémur avec les articulations sus et sous-jacentes (hanche et genou) est inclus dans le champ d'acquisition.

Avant injection de produit de contraste, coupes coronale en T1 (**A**), sagittale en T1 (**B**), coronale en STIR (**C**) permettant d'évaluer la distance entre les pôles de la tumeur et les extrémités osseuses

Après injection, coupes en T1 Fat Sat, dans un plan sagittal (**D**) et axial (**E**) pour l'analyse du contingent tumoral intra et extra-médullaire.

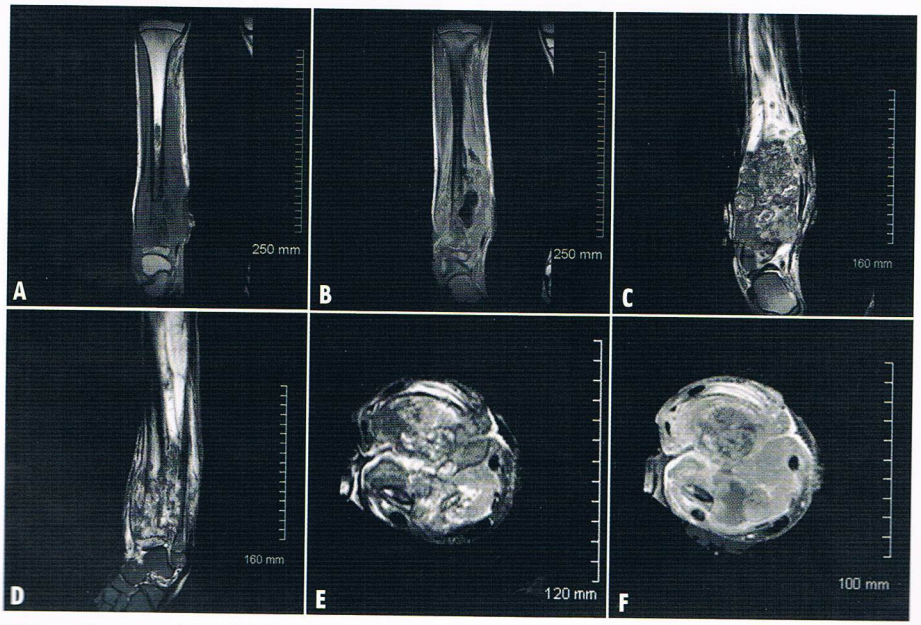

Fig. 2. Bilan initial d'un ostéosarcome de l'extrémité distale du tibia chez un garçon de 11 ans.
Examen régional : acquisition couvrant l'ensemble de la jambe. Dans le plan coronal, deux coupes de la séquence en T1 sans injection (**A**) et après injection (**B**) :
A. Le pôle supérieur de la tumeur par rapport à l'épiphyse tibiale supérieure.
B. La présence d'une skip métastase.
Examen local : centrage sur l'extrémité distale de la jambe et la cheville, permettant d'évaluer l'extension à l'épiphyse et aux tissus mous :
- Avant injection intraveineuse de produit de contraste, coupes coronale (**C**), sagittale (**D**) et axiale (**E**) en STIR.
- Après injection de produit de contraste, coupe axiale en T1 Fat Sat (**F**).

www.lemanip.com

IRM OSTÉO-ARTICULAIRE EN IMAGERIE

→ EXPLORATION D'UNE OSTÉOCHONDRITE PRIMITIVE DE HANCHE

Paratger Le Site www.lemanip.com Tout Est Gratuit

GÉNÉRALITÉS

- L'ostéochondrite primitive de hanche (OPH) ou Maladie de Legg-Perthès-Calvé (MLPC) est une nécrose aseptique de la tête fémorale d'étiologie indéterminée. Elle peut aboutir à des déformations de la tête fémorale, sources de coxarthrose précoce. Le but de la prise en charge est de minimiser ce risque.
- En pratique, ce diagnostic doit être évoqué devant toute boiterie ou douleur de hanche, aiguë ou chronique, chez un enfant entre 3 et 12 ans.
- La radiographie standard est l'examen de première intention :
  - Au début, les signes radiographiques sont retardés et une radiographie initiale normale n'élimine pas le diagnostic.
  - En cours d'évolution, l'association de signes épiphysaires, métaphysaires et articulaires permet de définir le stade évolutif et de rechercher des éléments pronostiques.
- La place de l'IRM est à la fois diagnostique et pronostique.

OBJECTIFS

- Diagnostic : en montrant la nécrose à un stade infra-radiologique.
- Évaluation du pronostic : en définissant le stade évolutif par :
  - L'analyse morphologique de l'extrémité supérieure du fémur (épiphyse, physe et métaphyse).
  - L'appréciation de la vascularisation.
  - L'étude de la congruence articulaire.
- Surveillance régulière conjointement avec la surveillance clinique et radiographique : pour dépister aussi précocement que possible des signes de gravité, afin d'adapter le traitement des hanches à risque.

PROTOCOLE

▸ EXAMEN DIAGNOSTIQUE

Plan d'examen : le plan de référence est le plan coronal. Il permet une analyse de tous les compartiments articulaires et une analyse comparative avec la hanche controlatérale. Le champ de vue est adapté à la taille de l'enfant, le plus souvent dans une antenne corps « body ».

▸ Séquences conventionnelles

- Séquences en écho de spin (SE, TSE, FSE) en T1 et en T2, pour l'analyse anatomique.
- Séquences en écho de gradient ou saturation de graisse, pour faciliter l'étude des structures cartilagineuses.

▸ Séquences complémentaires

- Séquences T1 après injection de produit de contraste (même séquence que celle avant injection, ce qui permet de réaliser des soustractions) et/ou séquence dynamique après injection : étude de la vascularisation, c'est-à-dire diagnostic et/ou étendue de la nécrose en début de maladie, et qualité de la revascularisation en cours d'évolution.
- Séquences de diffusion avec des gradients de diffusion élevés (> 750) : valeur pronostique de l'ADC.
- Séquences en abduction des hanches : étude du recentrage articulaire en cas d'incongruence.

▸ SUIVI

Même protocole avec un délai de 3 à 6 mois en fonction de la clinique et du stade évolutif.

RÉSULTATS

L'IRM a pris une place prépondérante dans la prise en charge de l'OPH.

- ▸ Au diagnostic, les signes de nécrose sont beaucoup plus précoces qu'en radiographie (l'injection de produit de contraste est nécessaire), avec une aussi bonne sensibilité que la scintigraphie et sans irradiation.
- ▸ Pour le suivi, la prise en compte des anomalies cartilagineuses en plus des anomalies osseuses et l'étude de la revascularisation permettent une analyse plus précise du pronostic.

www.lemanip.com

Paratger Le Site www.lemanip.com Tout Est Gratuit

▶ EXEMPLES PATHOLOGIQUES

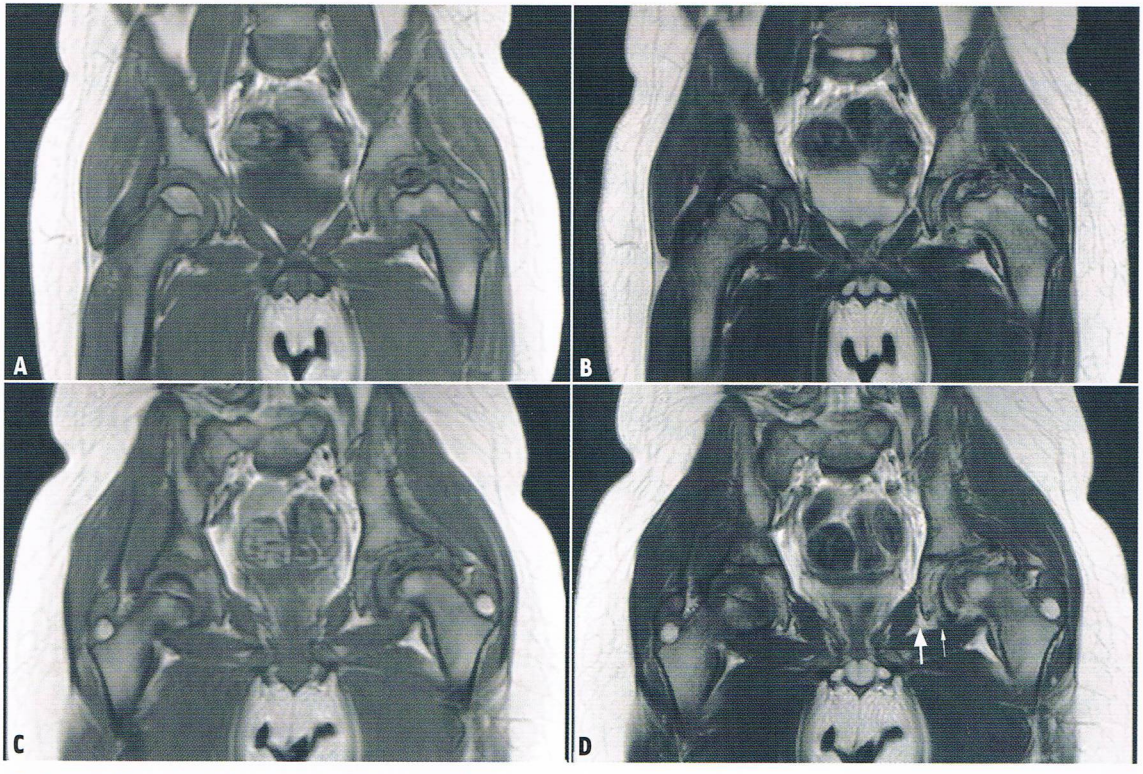

Fig. 1. Aspect IRM l'évolution d'une OPH gauche chez un enfant de 4 ans.
6 mois après le début de l'OPH, coupes coronales en T1 (**A**) et en T2 (**B**), montrant un hyposignal hétérogène de la totalité de l'épiphyse déformée et aplatie, un hypersignal métaphysaire.
1 an après le début de l'OPH, coupes en T1 (**C**) et en T2 (**D**), montrant la déformation de la tête avec une fragmentation de l'épiphyse osseuse, une hypertrophie du cartilage épiphysaire et un élargissement de l'interligne (→).

Fig. 2. Apport de l'IRM à l'évaluation du cartilage. Fragmentation du noyau osseux au sein du cartilage hypertrophié, modifications de la physe avec des encoches métaphysaires et un pont d'épiphysiodèse.
A : Coupe coronale en T1.
B : Coupe coronale dédiée à l'étude du cartilage, ici FFE watts.

www.lemanip.com

IRM DE DIFFUSION CORPS ENTIER

→ EXPLORATION D'UN MYÉLOME

Paratger Le Site www.lemanip.com Tout Est Gratuit

GÉNÉRALITÉS

- Le myélome multiple est une maladie de la moelle osseuse
- 90 % des lésions se situent sur le squelette axial
- Des lésions extra-médullaires sont possibles dans tous les organes
- Indications de l'IRM :
  - Bilan initial d'un myélome ou d'un plasmocytome
  - Suivi thérapeutique d'un myélome

OBJECTIFS

- Visualiser la totalité du squelette axial
- Identifier les lésions menaçantes
- Avoir un protocole reproductible pour le suivi

PROTOCOLE

- Exploration multi-paliers, antennes en réseau phasé
- Couverture anatomique : tête > extrémités supérieures et fémurs
- Synchronisation respiratoire ou apnée pour l'abdomen

▸ PROTOCOLE STANDARD

Séquences coronales STIR ou T2 FatSat

Séquences coronales ES T1

Séquences axiales diffusion (b=50 ou 100, b=800), cartes ADC

⊕ Avantage
Rapidité d'acquisition
des séquences morphologiques (3 paliers)

⊖ Inconvénient
Lecture des images dans le plan coronal inhabituel
en cancérologie

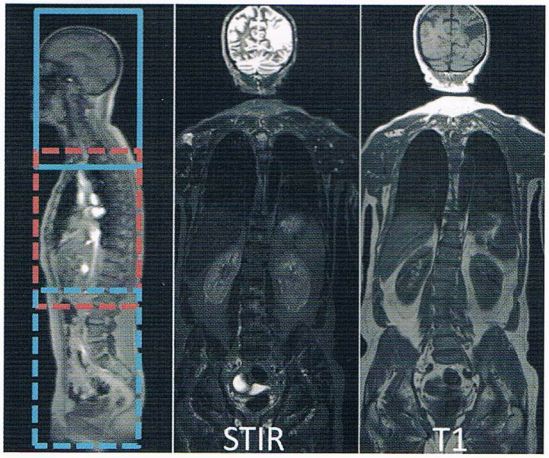

Séquences coronales STIR et T1 (Ex 3 paliers)

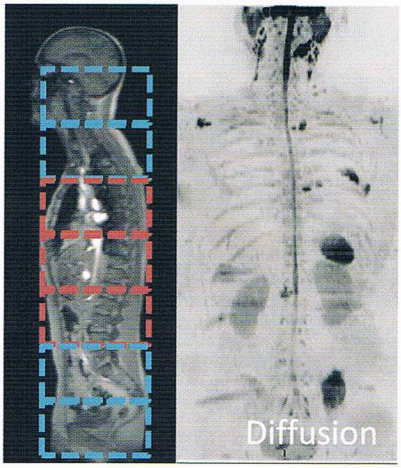

Séquences axiales diffusion (Ex 7 paliers) avec MIP

Les coupes réalisées au niveau de l'abdomen doivent bénéficier d'un asservissement respiratoire ou d'une apnée

www.lemanip.com

Paratger Le Site www.lemanip.com Tout Est Gratuit

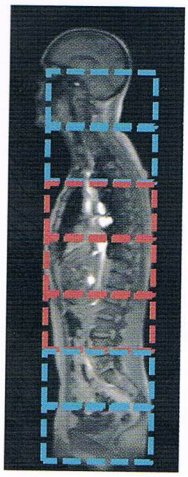

▸ VARIANTE : TOUT DANS LE PLAN AXIAL

Séquences axiales STIR ou T2 FatSat
Séquences axiales T1 en apnée
Séquences axiales diffusion
(b=50 ou 100, b=800), cartes ADC

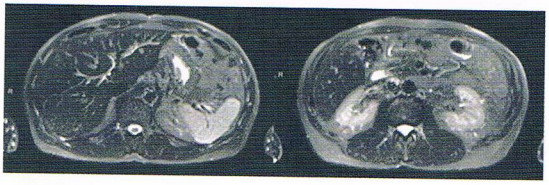

STIR axial – Apnée

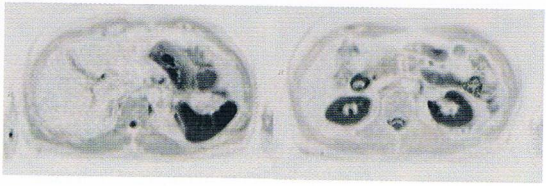

Diffusion axial – Respiration libre

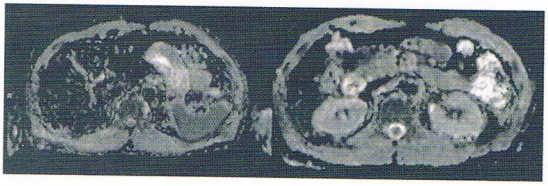

ADC axial – Respiration libre

+ *Avantage*
Même plan de lecture pour les séquences anatomiques et la diffusion
Séquences anatomiques en apnée

− *Inconvénient*
Peut être légèrement plus long en fonction de la couverture anatomique

▸ SÉQUENCES COMPLÉMENTAIRES OPTIONNELLES

Paliers additionnels sur les membres inférieurs
Séquences sagittales sur le rachis
Séquences axiales injectées centrées sur une anomalie

Cas 1.
Découverte fortuite d'une lésion du rein droit sur la séquence de diffusion (flèche) dans le cadre d'un bilan corps entier.
Complément par des coupes axiales T1 en apnée avec injection : tumeur de la voie excrétrice.

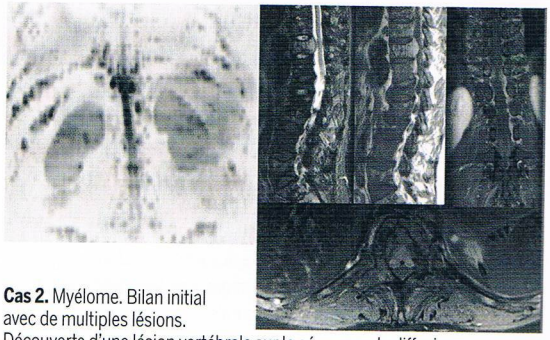

Cas 2. Myélome. Bilan initial avec de multiples lésions.
Découverte d'une lésion vertébrale sur la séquence de diffusion.
Complément par des coupes sagittales, axiales et coronales pour évaluer la compression et l'épidurite.

SUIVI

▸ Le protocole de suivi devra être identique au protocole d'exploration initiale afin d'évaluer la réponse tumorale.

RÉSULTAT

▸ Les protocoles proposés permettent un bilan « corps entier » en 30 minutes environ si on ne réalise pas les séquences optionnelles.

▸ Lorsque les différentes séquences sont acquises dans le même plan, des outils de fusion sont utiles pour identifier les lésions.

▸ Lorsque les séquences sont réalisées dans des plans différents, la synchronisation des images avec affichage des plans coupes (cross-reference) est indispensable.

www.lemanip.com

IRM DE DIFFUSION

→ APPLICATION EN NEURO-ONCOLOGIE

Paratger Le Site www.lemanip.com Tout Est Gratuit

GÉNÉRALITÉS

Définition

L'IRM de diffusion est utilisée afin d'apprécier la cellularité de lésions tumorales gliales, lymphomateuses ou secondaires cérébrales et/ou médullaires.

Circonstances habituelles de l'examen

Bilan pré-thérapeutique (chirurgie et/ou radiothérapie) de lésions connues ou dans le bilan initial de lésion présumée tumorale

Place des autres explorations

Réalisée conjointement avec l'IRM de perfusion et de perméabilité en T1 et/ou T2* (appréciation de la néo angiogénèse), la spectro-IRM, ainsi que l'IRM morphologique standard (séquences volumiques Flair, T2*, T1 sans et avec injection).

OBJECTIFS

Diagnostic

- Hypercellularité des tumeurs primitives malignes rapidement évolutives (glioblastomes, oligodendrogliomes malins), avec ADC normal à bas ; cellularité plus faible des tumeurs de bas grade avec ADC élevé (gliomes).
- Hypercellularité à ADC bas des lésions lymphomateuses
- Cellularité mixte à ADC normal à élevé (œdème, nécrose) des lésions secondaires ; cellularité complexe des glioblastomes (zones à ADC bas, normal, ou élevé).

Bilan d'extension

Recherche de zones à forte cellularité à distance de la lésion identifiée ou dans l'œdème périlésionnel sur les séquences standard (Flair, T1 injecté) traduisant une infiltration tumorale.

Suivi

Visualisation de l'évolution du signal en diffusion et de l'ADC pour apprécier l'efficacité du traitement, la récidive ou la nécrose post-thérapeutique (radionécrose avec diminution de l'ADC dans la phase initiale inflammatoire avant 4 mois, et augmentation dans la phase nécrotique ultérieure).

PROTOCOLE

▸ EXAMEN DIAGNOSTIQUE

Plan d'examen

- Séquences de diffusion monocompartimentale : valeurs b0 et b1000 s/mm² sur le cerveau, b900 sur la moelle, taille de voxel 2 mm isotrope, imagerie parallelle (sense) à facteur 2 (diminution des artéfacts), TE le plus court possible, nombre d'excitation suffisant pour avoir un SNR correct (3 à 1.5T, 2 à 3T) – durée max 2 min.
- Traitement des données : calcul de l'ADC monocompartimental intralésionnel et à distance (dans l'œdème), avec si possible comparaisons avec le côté controlatéral si celui-ci est sain (différence d'ADC pathologique certaine si >10 % en valeur absolue dans des ROI en « miroir » ; attention aux artefacts de volume partiel substance blanche / substance grise / LCS).

Séquences conventionnelles

Flair volumique, T2* (calcifications, hémorragies), T1 sans et avec injection et transfert d'aimantation (améliorer la sensibilité de détection de la prise de contraste).

Conditions particulières de l'injection contraste

L'injection de gadolinium diminue le signal des séquences pondérées T2 et peut fausser le calcul de l'ADC tumoral. Les séquences de diffusion doivent être réalisées avant toute injection (donc avant la perfusion et le T1 gadolinium).

Séquences complémentaires

1. **Séquence de diffusion à facteurs b multiples (multicompartimental)** : paramètres identiques à la diffusion monocompartimentale avec 6 valeurs de b : 0, 100, 500, 1 000, 2 500, 5 000 s/mm² permettant d'apprécier la diffusivité intra- et extra cellulaire – durée max 2 min.

   Traitement des données : extraction compartimentale par analyse factorielle (Pixies, DPTools,...) des données de la séquence multicompartimentale, avec recherche de contingent cellulaire dans les zones oedémateuses périlésionnelles à distance de la zone lésionnelle (tumeurs infiltrantes : glioblastomes et métastases agressives) contrairement aux autres tumeurs (autres métastases, lymphome).
2. **Séquences de Tenseur de Diffusion avec analyse tractographique** afin de définir les limites tumorales et l'extension à distance de la lésion (tumeurs gliales ou infiltrantes) ; idéalement ≥ 32 directions de gradients pour le cerveau et ≥ 25 pour la moelle.

▸ SUIVI

- Délai : 3 à 6 mois, en fonction de l'évolution clinique, du type tumoral et du protocole thérapeutique (post-thérapeutique immédiat : 48h max après chirurgie avant la rupture de la BHE) à la recherche de reliquat, à 3 mois et plus pour recherche de récidive et/ou de complications : radionécrose, ...).
- Même protocole ou séquences complémentaires.

RÉSULTATS

▸ EXEMPLES PATHOLOGIQUES

- L'utilisation des séquences de diffusion en neuro-oncologie ne se conçoit que conjointement avec d'autres séquences fonctionnelles (perfusion/perméabilité, spectroscopie) et standard (T1 sans et avec gadolinium, Flair, ...)

www.lemanip.com

Paratger Le Site www.lemanip.com Tout Est Gratuit

- Dans le cas de tumeurs malignes primitives, de métastases ou de lymphome, on constatera outre une prise de contraste en T1, une augmentation de la perfusion et de la perméabilité dans les zones prenant le contraste et à distance de celles-ci dans l'œdème (glioblastomes, métastases agressives).
- L'ADC sera bas dans le lymphome (Fig. 1), intermédiaire dans l'ologidendrogliome, élevé dans l'astrocytome de bas grade (Fig. 2) et la radionécrose 4 mois après le traitement (Fig. 3) ; il sera mixte dans le glioblastome avec plusieurs zones de grades tumoraux différents (Fig. 4 ; ADC bas dans les zones jaunes et élevé dans les zones rouges et blanches).

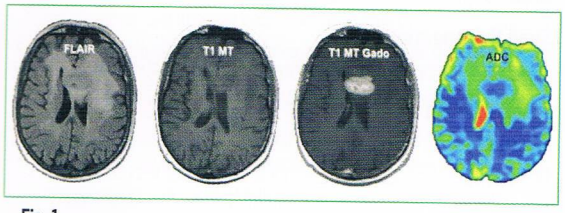

Fig. 1.

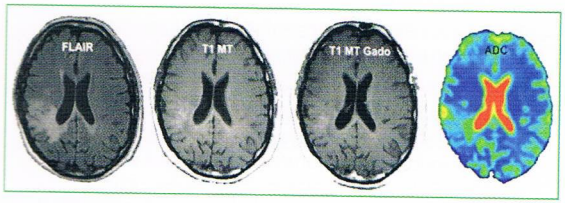

Fig. 2.

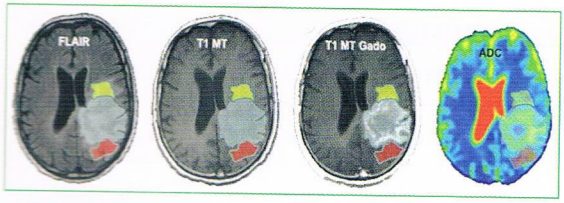

Fig. 3.

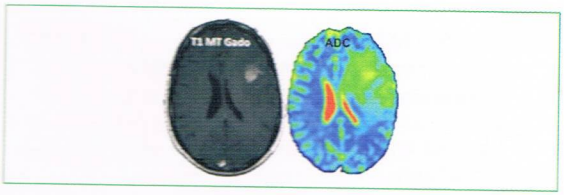

Fig. 4.

- La diffusion multicompartimentale permet d'apprécier la présence de cellules tumorales à distance des zones prenant le contraste, notamment dans l'œdème périlésionnel, et de les différencier des zones oedemateuses strictes ou nécrotiques (Fig. 5, Oligodendrogliome frontal droit opéré récidivant, zones cellulaires en vert et nécrotiques en rouge).

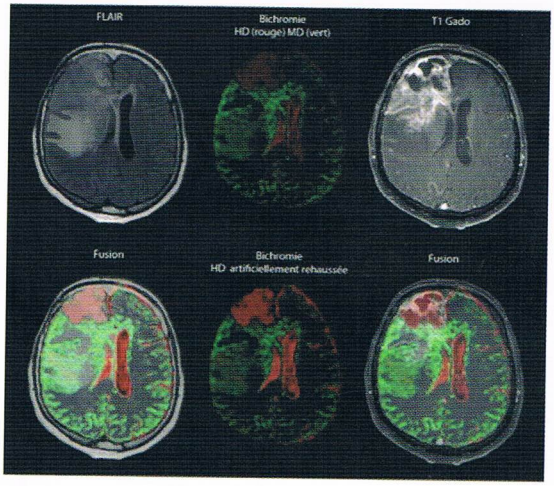

Fig. 5.

- Enfin, l'imagerie en tenseur de diffusion et tractographie fait le diagnostic lésionnel comme ici avec cet aspect typique d'astrocytome médullaire (Fig. 6) : « encorbellement » des fibres médullaires déformées mais non détruites par la lésion. Les limites tumorales sont bien visibles aux pôles de la lésion.

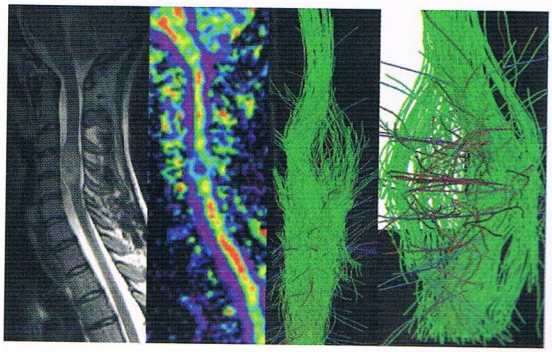

Fig. 6.

www.lemanip.com

IRM DE PERFUSION

→ APPLICATION EN ONCOLOGIE

Paratger Le Site www.lemanip.com Tout Est Gratuit

GÉNÉRALITÉS

- **Définition** : DCE-MRI (Dynamic Contrast Enhanced MRI) : méthode la plus utilisée pour étudier la microvascularisation des tissus consistant à injecter un agent de contraste pendant l'acquisition répétée d'images sur un même niveau de coupe. Le recueil de la cinétique du rehaussement du tissu permet d'accéder à des paramètres de perfusion décrits sur la figure 1 et le tableau 1 (principaux paramètres perfusionnels et leur signification).
- L'IRM dynamique permet de suivre les variations temporelles de l'image induites par le passage d'un agent de contraste pour caractériser la perfusion tissulaire. La DCE-MRI utilise le rehaussement positif en pondération T1, qui permet d'avoir accès non seulement à la perfusion mais également à la perméabilité capillaire. Remarque au niveau cérébral : le rehaussement négatif induit en T2*, ou Dynamic Susceptibility Contrast MR imaging (DSC-MRI), est traditionnellement utilisé pour les diagnostics d'ischémie, mais la technique de DCE-MRI est de plus en plus utilisée en cas de tumeur.
- Circonstances habituelles (classique des séquences de perfusions) de l'examen :
  - Sénologie
  - ORL
  - Pelvis (tumeurs de l'ovaire, de l'utérus, de la prostate...)
  - Hépatique
  - Suivi de métastases (notamment cancer du rein)

OBJECTIFS

Diagnostic

Caractérisation des lésions à l'aide de séquences de perfusion (essentiellement avec une analyse semi-quantitative : par exemple en pathologie mammaire et ORL).

Suivi thérapeutique

Évaluation précoce des thérapeutiques nouvelles notamment les thérapeutiques ciblées (tels que les antiangiogéniques).

Récidive

Détection précoce des récidives (notamment pour les tumeurs stromales et les tumeurs après radiothérapie ou thermoablation).

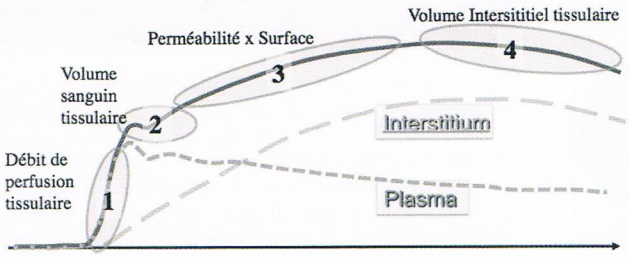

Fig. 1. Les différents paramètres de la microcirculation s'expriment chacun plus en fonction des parties de la courbe de rehaussement tissulaire (courbe noire). Le rehaussement tissulaire est une combinaison du rehaussement due au réseau capillaire (courbe à petits tirets) et du rehaussement due à l'accumulation d'agent de contraste dans l'interstitium (courbe à grands tirets).

Paramètre	Définition	Signification	Unité
Temps au pic	Durée entre l'arrivée du traceur dans les gros vaisseaux afférents et le maximum de rehaussement	Pression de perfusion	Secondes
Flux sanguin ou perfusion	Volume de sang passant dans une région étudiée par unité de temps	Vascularisation et grade tumoraux	mL/100 ml/min
Volume sanguin	Volume de sang dans une région étudiée (vaisseaux, extra-vasculaire...)	Vascularisation tumorale, volume vasculaire ou extra-cellulaire	mL/100 ml
Temps de transit moyen	Durée moyenne que met le traceur à traverser la région étudiée	Pression de perfusion	Secondes
Perméabilité	Flux de plasma fuyant du compartiment vasculaire dans l'interstitium	Vaisseaux anormaux	mL/100 ml/min
Index de perfusion artériel/veineux	Quantité de sang entrant dans la région étudiée par le réseau artériel/veineux	Type de vascularisation	%
K trans	Constante de transfert entre le compartiment vasculaire et l'espace extra-cellulaire.	Équivaut au produit perméabilité × perfusion	mL/100 ml/min

Tableau 1. Exemples de paramètres d'analyse de la microcirculation et de leurs significations pathologiques potentielles (équivalence : 100mg=100 ml).

www.lemanip.com

Paratger Le Site www.lemanip.com Tout Est Gratuit

PROTOCOLE

En plus des séquences anatomiques habituelles T1 et T2 +/- FAT SAT pour détecter les lésions cibles, le mode d'acquisition est essentiel en DCE-MRI et une standardisation s'impose. Les principaux paramètres à régler sont :

- La résolution temporelle (quelques secondes – 3 à 5 s en moyenne selon QIBA* – à quelques minutes, comme en IRM mammaire).
- La durée totale de la mesure (quelques secondes à quelques minutes ; il faudrait au minimum 5 min selon QIBA).
- Le mode d'acquisition monocoupe, multicoupes ou 3D.
- L'injection de l'agent de contraste (mode d'injection, volume et concentration 0,2 cc/Kg avec un débit de 3ml/s poussé par 20 ml de sérum physiologique et un retard injection de minimum de 60 s afin d'obtenir une ligne de base avant injection).
- L'utilisation de sérum physiologique pour la chasse de l'agent de contraste est conseillée.
- À présent, la plupart des IRM installées disposent d'outils nécessaires à l'acquisition et à l'analyse des images (les constructeurs et quelques sociétés indépendantes fournissent des logiciels qui offrent des cartes de résultats directement interprétables et facilement exploitables).
- Certains logiciels permettent une cartographie T1 (mapping T1) afin de mieux calculer les paramètres quantitatifs.

Il faut reconnaître qu'il n'y a pas actuellement de consensus sur le mode d'acquisition et le mode de traitement des données. Il est donc important de préciser la méthode employée et d'utiliser toujours le même protocole pour suivre un patient ou pour comparer des patients entre eux (dans le cadre d'une pathologie donnée ou d'un protocole de recherche).

Durée d'acquisition / Fréquence d'acquisition	Courte 60s	Intermédiaire	Longue ≥ 600s
Haute 1-3s	FT Vs *MTT* -- -- *(premier passage)*	FT Vs *MTT* PS --	FT Vs *MTT* PS Ve *(modèle complet)*
Intermédiaire		-- Vs PS -- *(Patlak)*	-- Vs PS Ve *(Tofts-Kety étendu)*
Basse 30-60s			

Tableau 2. Paramètres fonctionnels mesurables selon la résolution temporelle, la durée d'acquisition et le modèle mathématique utilisé. FT : débit de perfusion tissulaire, Vs : volume sanguin tissulaire, MTT : temps de transit moyen (Mean Transit Time), PS : perméabilité × surface capillaire, Ve : volume interstitiel tissulaire (volume extravasculaire et extracellulaire).
-- Indique que le paramètre manquant n'est pas mesurable.

▶ EXAMEN DIAGNOSTIQUE

- ▶ Évaluation qualitative en fonction de la forme des courbes : exemple en sénologie.

▶ SUIVI

- ▶ Le délai : à partir du premier mois de traitement.
- ▶ Toujours les mêmes protocoles ou séquences complémentaires.

RÉSULTATS

Examen diagnostique

En sénologie : wash-out rapide pour les lésions malignes (courbe noire) et plateau sans wash-out pour les lésions bénignes (courbe grise).

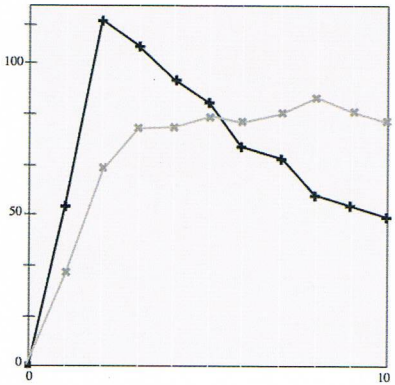

Pour l'évaluation du traitement

Diminution de K Trans selon les guidelines 2012 avec utilisation du modèle de Toft.

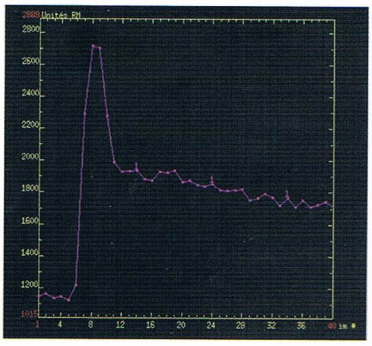

Prise de contraste rapide et wash out > 30 %. Tumeur de Warthin. Remerciement Dr Spinoza

* QIBA : Quantitative Imaging Biomarkers Alliance : http://qibawiki.rsna.org/index.php?title=Main_Page

Références

Leach MO, Morgan B, Tofts PS et al. Imaging vascular function for early stage clinical trials using dynamic contrast-enhanced magnetic resonance imaging. Eur Radiol 2012; 22: 1451-64.

Cuenod CA, Balvay D. Perfusion and vascular permeability: basic concepts and measurement in DCE-CT and DCE-MRI. Diagn Interv Imaging 2013; 94: 1187-204.

www.lemanip.com

Gratuittement

www.lemanip.com

Radiologie et imagerie medicale

Livres,memoires,rapport de stage,courses,radiologie conventionnelle,Scanner,TDM,IRM,Scintigraphie, Medecine nucleaire,Radiotherapie,Radiologie Interventionnelle,Oncologie,Clichees,Cas interpretes,exposes,medecine

https://www.lemanip.com/

www.lemanip.com